I. COJOCARU

ELEMENTE DE DERMATOMICOLOGIE

EDITURA MEDICALĂ

Scanned with OKEN Scanner

Protelică

J66/79

ION COJOCARU

ELEMENTE DE DERMATOMICOLOGIE

(diagnostic de laborator, agenţi fungici patogeni, clinică, fiziopatologie, profilaxie, tratament)

Capitolul de fiziopatologie a afecţiunilor cutanate provocate de paraziţi criptogamici a fost scris de Conf. dr. ALEXANDRU BĂDĂNOIU

I. III-49476
BIBLIOTECA CENTRALĂ
A
INSTITUTULUI DE MEDICINĂ
DE FARMACIE
253672

EDITURA MEDICALĂ, BUCUREŞTI
1979

Scanned with OKEN Scanner

PREFAȚĂ

Lucrarea doctorului Ion Cojocaru — un reputat micolog și distins clinician —, intitulată „Elemente de dermatomicologie", este de actualitate și binevenită pentru a pune la punct cunoștințele noastre asupra fungilor patogeni și a bolilor pe care ei le produc. Școala românească a adus contribuții importante în micologia clinică, însă monografia dr. I. Cojocaru este de un interes deosebit, pentru că, pe lîngă precizarea vechilor noțiuni, aduce noi informații asupra acestor microorganisme și a bolilor micotice.

În ultimii ani, s-a observat în clinică faptul că infecțiile micotice sînt mult mai frecvente. Această incidență crescută este în parte de natură iatrogenă, prin folosirea pe scară largă a antibioticelor antibacteriene, a corticoizilor și a terapeuticii imunosupresive etc.

În afară de infecțiile provocate de fungii cunoscuți ca fiind patogeni, clinicianul este confruntat cu boli micotice provocate de fungi considerați odinioară ca saprofiți inofensivi. Aceste ciuperci microscopice, denumite oportuniști facultativi, ocazionale sau condiționate, sînt reprezentate fie de levuri (Candida), *fie de ciuperci filamentoase* (Aspergillus etc.). *Ele pot invada organismul și genera boli sistemice, care uneori pot pune viața în pericol.*

În ultimii 20 de ani, cunoștințele noastre asupra fungilor patogeni sau cu potențial patogen s-au extins și aprofundat, impunînd o lucrare în care să se sintetizeze principalele date micologice în raport cu practica medicală cotidiană.

Dacă odinioară afecțiunile micotice erau necunoscute sau interesau un număr restrîns de specialiști, astăzi s-a ajuns ca, prin numărul lor și importanța deosebită în patologie, ele să intereseze pe toți clinicienii, indiferent de specialitate.

Interesul pe care dr. Ion Cojocaru îl poartă problemelor de micologie clinică l-a incitat să reunească într-un volum o documentație bazată, mai ales, pe experiența personală acumulată în cele peste două

Scanned with OKEN Scanner

decenii de cînd lucrează în Laboratorul de micologie al Centrului dermato-venerologic, laborator pe care îl conduce actualmente.

Datorită deosebitei sale competenţe ca om de laborator şi clinician, dr. Ion Cojocaru a reuşit să aducă noţiuni precise în infecţiile fungice, atît în ce priveşte microbiologia, cît şi aspectele legate de epidemiologia, clinica şi tratamentul curativo-profilactic.

După un scurt capitol de generalităţi, destinat evocării problemelor majore ale dermatomicologiei, autorul trece la descrierea metodelor şi tehnicilor necesare examenului micologic, ocazie cu care se fac remarcate minuţiozitatea şi acurateţea, indispensabile unei investigaţii micologice de calitate. Merită relevată, de asemenea, descrierea detaliată a preparării şi modului de utilizare a mediilor de cultură folosite pentru izolarea diferitelor specii de agenţi fungici.

Un loc aparte a fost rezervat prezentării fiecărei specii micotice izolate la noi în ţară, înfăţişarea agenţilor cauzali fiind fişată cu cele mai semnificative caractere, în vederea identificării lor. Menţionîndu-se situaţia incidenţei fiecărei specii dermatofitice, în baza unei importante cazuistici proprii, se facilitează cunoaşterea incidenţei şi a importanţei fiecărui agent micotic din ţara noastră.

Legătura dintre aspectele de micologie şi cele clinice se realizează în descrierea, concisă şi sugestivă, a leziunilor pe care agenţii patogeni în cauză le provoacă la nivelul organului cutanat.

În capitolul de fiziopatologie a proceselor cutanate morbide provocate de paraziţii criptogamici — capitol conceput de Conf. dr. Al. Bădănoiu — se dezvoltă ideea dinamicii interrelaţiilor dermatofit-organ cutanat, insistîndu-se asupra factorilor locali şi generali ce favorizează dezvoltarea dermatomicozelor şi asupra reacţiilor imunoalergice generate de infecţiile fungice.

În sfîrşit, medicaţia antimicotică modernă este expusă într-o sinteză, ce cuprinde principalele medicamente antifungice de uz local şi general introduse în ultimele două decenii în terapeutică.

Dar, în afara importanţei problemelor discutate, această lucrare se remarcă în plus prin claritatea şi exactitatea expunerii, a iconografiei şi printr-o bibliografie completă.

Monografia dr. Ion Cojocaru va aduce mari servicii atît dermatologilor, cît şi celorlalţi specialişti, care, în ultimul timp, sînt confruntaţi din ce în ce mai mult cu probleme de micologie. Acest volum reprezintă o remarcabilă contribuţie la dezvoltarea dermatomicologiei moderne din ţara noastră.

Prof. dr. **S. Longhin**

Membru corespondent al Academiei R.S.R.

Scanned with OKEN Scanner

CUPRINS

Pag

Prefață 3

Date generale 7

Metode și tehnici folosite în efectuarea examenului micologic 9

I. Recoltarea materialului patologic 9
II. Examinarea micologică a materialului patologic 11
III. Diagnosticul micologic prin culturi 17
IV. Mijloace ajutătoare utilizate în diagnosticul de laborator al micozelor și în studierea sensibilității agenților micozelor față de antifungice 24
1. Antibiograma fungică 24
2. Examenul la lampa Wood 25
3. Intradermoreacția cu antigeni fungici specifici 26
4. Inocularea experimentală la animale de laborator 26
5. Fermentația zaharurilor 27
6. Metoda asimilării zaharurilor (auxonograma) 28
7. Metoda asimilării azotului 28
V. Prepararea unor substanțe și a unor materiale necesare pentru efectuarea examenului micologic 28
VI. Aparatura și instrumentarul necesar pentru efectuarea examenului micologic 31

Unii agenți ai dermatofițiilor superficiale în țara noastră 34

Genul *Trichophyton*: *T. Ajelloi* 36
T. equinum 37
T. gallinae 38
T. megninii 39
T. mentagrophytes asteroides 41
T. mentagrophytes var. interdigitale 44
T. quinckeanum 45
T. rubrum 49
T. schoenleinii 51
T. soudanense 53
T. terrestre 54

Pag.

T. tonsurans 55
T. verrucosum 57
T. violaceum 59
Genul *Microsporum* *M. audouinii* 60
M. canis 62
M. cookei 64
M. ferrugineum 65
M. gypseum 66
M. nanum 68
M. vanbreuseghemii 69
Genul *Epidermophyton:* *E. floccosum* 70
Candida 72
Candida albicans 73
Geotrichum candidum 74

Agenţii unor micoze profunde în ţara noastră 76

Actinomyces israeli 76
Nocardia asteroides 78
Nocardia madurae 79
Allescheria boydii 79
Aspergillus fumigatus 80
Madurella mycetomi 82
Sporotrichum schenckii 83
Coccidioides immitis 85
Histoplasma capsulatum 86
Cryptococcus neoformans 87

Afecţiuni cutanate provocate de agenţi micotici în ţara noastră 89

I. Micoze superficiale 90
1. Dermatofiţii 90
2. Candidoze 111
3. Pityriasis versicolor 120
4. Eritrasma *(Erythrasma)* 122
5. Geotricoza 124
6. Leptotricoza bucală 125
7. Tricomicoza axilară 125
II. Unele micoze profunde 126
1. Actinomicoza 126
2. Aspergiloza 128
3. Criptococoza 129
4. Histoplasmoza 130
5. Micetomul 131
6. Sporotricoza 133

Fiziopatologia proceselor cutanate morbide provocate de paraziţi criptogamici 135

Medicaţia antimicotică 143

Bibliografie 154

Scanned with OKEN Scanner

Scanned with OKEN Scanner

DATE GENERALE

Bolile micotice sînt afecțiuni datorite invadării organismului de către paraziții micotici patogeni sau cu potențial patogen. Unele dintre aceste ciuperci trăiesc ca saprofiți în natură (saprofiți exogeni) ori în organismul uman sau animal (saprofiți endogeni) și devin numai accidental parazite.

Infecțiile provocate de paraziții micotici sînt larg răspîndite în întreaga lume, cu variații de predominanță în anumite zone.

După localizarea lor, infecțiile micotice se pot clasifica în două mari categorii:

1. *Micozele superficiale,* în care agenții cauzali atacă de predilecție pielea și anexele sale.

2. *Micozele profunde* sau *de sistem,* în care sînt invadate organele interne, sistemul nervos central, țesuturile subcutanate, oasele etc.

În țara noastră, predomină micozele superficiale, cele profunde avînd o apariție sporadică. Excepție fac doar unele dintre ele, între care amintim îndeosebi micetoamele, care au o răspîndire ceva mai largă decît în alte țări din Europa.

Din grupa infecțiilor micotice superficiale, care se observă mai frecvent în țara noastră, fac parte:

a) *Dermatofițiile* — boli provocate de ciupercile patogene din grupul dermatofiților.

b) *Candidozele* — infecții datorite ciupercilor din grupul *Candida.*

c) *Pityriasis versicolor.*

Dintre micozele profunde, ceva mai frecvent întîlnit este micetomul și, mai rar, se constată actinomicoza, sporotricoza, criptococoza, histoplasmoza etc. Este probabil ca acestea din urmă să aibă o incidență mai mare, dar, dat fiind lipsa unor semne clinice bine definite, cunoașterea lor precisă scapă uneori atenției.

Dermatofiții alcătuiesc un grup oarecum unitar de paraziți micotici, în cea mai mare parte dotați cu putere patogenă, care prezintă o serie

de proprietăți comune imunobiologice și care atacă, de obicei, pielea, părul și unghiile. Gazda lor comună este omul și animalul, mai rar solul. De aici derivă și denumirile ce li se dau în prezent — antropofili, zoofili și geofili —, denumiri conferite deocamdată în mod arbitrar, pînă la precizarea definitivă a originii lor. Nu se poate vorbi în prezent de o clasificare a dermatofiților bazată pe criterii precise.

Speciile patogene, care provoacă în țara noastră majoritatea îmbolnăvirilor la om, aparțin genurilor *Trichophyton, Microsporum* și *Epidermophyton.*

Din punct de vedere clinic, deosebim dermatofiții cutanate, unghiale, ale regiunilor păroase și micoze supurate.

A doua mare categorie de micoze superficiale este formată de candidoze, afecțiuni provocate de ciuperci din genul *Candida,* dintre care un rol patogen predominant revine speciei *Candida albicans.* Se pot întîlni candidoze cutanate și ale pliurilor, ca și candidoze ale mucoaselor, candidoze unghiale și periunghiale. Un tip aparte îl constituie granulomul candidozic. De asemenea, se întîlnesc (mult mai rar) localizări viscerale (pulmonare, cardiace) și chiar septicemii candidozice.

Dintre celelalte micoze superficiale, cea mai răspîndită este *Pityriasis versicolor.*

Eritrasma, deși nu mai este socotită o afecțiune fungică, fiind datorită unei bacterii, totuși, dat fiind perioada de timp atît de îndelungată cît a fost inclusă printre micozele superficiale, am menținut-o ca și ceilalți autori, în acest grup.

Dintre *micozele profunde,* vom descrie actinomicoza, aspergiloza, criptococoza, histoplasmoza, micetomul și sporotricoza, afecțiuni care, în țara noastră, dau un număr redus de cazuri.

Scanned with OKEN Scanner

METODE ŞI TEHNICI FOLOSITE ÎN EFECTUAREA EXAMENULUI MICOLOGIC

I. RECOLTAREA MATERIALULUI PATOLOGIC

Alegerea locului de unde se recoltează materialul ce urmează a fi examinat are o importanţă deosebită. Aceasta, datorită faptului că la nivelul leziunii cutanate paraziţii micotici nu se găsesc răspîndiţi în mod egal. Pentru ca agentul patogen să poată fi găsit cu mai multă uşurinţă, recoltarea va fi făcută din mai multe locuri, îndeosebi din leziunile mai recente. Practic, se va proceda după cum urmează:

a) *Recoltarea scuamelor de pe pielea glabră* se face prin raclare metodică, cu marginea unei lame de sticlă şlefuită sau cu o mică chiuretă, îndeosebi de la periferia leziunilor. Scuamele recoltate din locuri diferite ale leziunii vor fi în cantitate suficientă. Recoltarea se va face îndeosebi din leziunile apărute mai recent şi care nu au fost tratate antimicotic. Din leziunile veziculoase sau buloase se va recolta plafonul veziculei sau al bulei. În acest scop se vor folosi un foarfece şi o pensă.

Recoltarea se va face din următoarele zone:

— Eroziuni, descuamări, macerații în spaţiile interdigitale la picioare — în epidermofiţia interdigitală; descuamări, vezicule sau bule pe un fond eritematos ori un aspect uscat, de descuamare difuză sau de îngroşare a pielii, la plante sau la palme — în *epidermofiţia plantară* (*tinea pedis*) sau *palmară* (*tinea manum*).

— Placarde eritematoase, bine delimitate, localizate în plica inghinală, cuprinzînd uneori şi scrotul, partea superioară a coapselor, pliul interfesier — în *epidermofiţia inghinală* (*tinea cruris*).

— Leziuni izolate sau confluente în plăci zemuinde, de aspect inflamator, cu marginile puţin festonate sau tivite de un guleraş, parţial dezlipite, localizate în pliurile mari — în *intertrigo candidozic*.

Scanned with OKEN Scanner

— Placarde cu o suprafață relativ întinsă, de culoare cafenie-ștearsă, acoperite de scuame subțiri, uscate, cu margini regulate sau festonate, în pliurile mari sau în cele mici — în *eritrasma.*

— Placarde rotunde sau ovalare, avînd un diametru de unu sau mai mulți centimetri, unice sau multiple, localizate pe membre, față, trunchi, cu o suprafață roșietică, acoperită cu scuame, cu margini regulate, avînd în unele cazuri un lanț de vezicule — în *herpesul circinat micotic* (*tinea corporis*).

b) Din *leziunile unghiale*, recoltarea se face de la partea modificată a unghiei, unde aceasta prezintă îngroșări, depozit subunghial sfărîmicios, în zona unde unghia este dezlipită. Depozitul se va racla din profunzime cu un vîrf de lancetă. Dacă unghia este foarte îngroșată, se pot tăia cîteva porțiuni mici din lama unghială, care, după macerare în soluție de hidroxid de potasiu 10%, pot fi examinate la microscop.

Recoltarea se face din extremitatea distală, îngroșată, zimțuită, dezlipită — în *onicomicoza dermatofitică* — sau din extremitatea proximală a unghiei, deformată, subțiată, dezlipită, cu un depozit pulverulent de culoare verzuie-brună, uneori cu inflamație a țesutului periunghial — în *onixisul candidozic cu perionixis.*

c) *Perii* din pielea capului, barbă, mustață, sprîncene se recoltează cu o pensă epilatoare, din locuri diferite și unde aceștia sînt rupți, friabili, îngropați în grosimea scuamelor. De asemenea, se recoltează perii decolorați, friabili. Recoltarea se face, mai ales, de la marginea leziunilor, care constituie zona de extindere a bolii, după cum urmează:

— peri rupți la cîțiva milimetri de la emergență, situați în placarde mai mari, de obicei unice — în *microsporia uscată a pielii capului* —, sau în placarde mai mici, adeseori multiple — în *tricofiția uscată a pielii capului*;

— peri punctați sau „puncte negre", mici fragmente de peri parazitați rupți, incluse în piele — în *tricofiția cronică a adultului* (recoltarea se face cu un vîrf de ac sau cu un ac de corp străin);

— peri ce pot fi smulși cu ușurință de pe suprafața unor tumorete, de obicei unice, uneori multiple, proeminente, roșietice, străbătute de orificii din care se scurge, prin apăsare, un conținut purulent — în *Kerion celsi.*

În micozele supurate ale pielii capului sau bărbie, în care perii parazitați au fost eliminați ca urmare a supurației foliculare, este necesar, uneori, să se repete recoltarea.

d) *Exsudatele și secrețiile mucoaselor* se recoltează cu un tampon de vată sterilizat sau cu ansa de secreție. Se vor preleva, în cazul în care există, și din depozitul alb-cremos sau din pseudomembranele existente. Produsul va fi examinat extemporaneu sau va fi însămînțat pe medii de cultură. Nu se recomandă păstrarea mai mult timp a exsudatelor și secrețiilor.

e) *Expectorația*, ca material patologic, are o valoare redusă. Rezultate mai sigure se pot obține atunci cînd recoltarea se face prin spălătură bronhică. Dacă aceasta nu este posibilă, sputa se va recolta în cutii

Scanned with OKEN Scanner

Petri sterile, după ce bolnavul a făcut o spălătură îngrijită a cavității bucale cu: ceai de mușețel, rivanol, clorură de potasiu, permanganat etc.

f) *Puroiul* se recoltează de preferință din leziunile închise, prin puncție aseptică cu un ac gros, adaptat la o seringă cu etanșeitate perfectă (sterilizate prin fierbere). Puroiul recoltat se poate examina direct la microscop sau poate fi însămînțat pe medii de cultură.

Dacă se suspicionează o micoză profundă, se va acorda atenție puroiului de aspect uleios, clar, în care se pot găsi uneori grunji caracteristici, albi, gălbui sau negri, de mărime variabilă. Concrețiunile, foarte mici, sînt decelabile numai microscopic.

Puroiul din leziuni deschise, fistulizate, se recoltează cu ansa sau cu pipeta Pasteur, după cum este vorba de o însămînțare sau de un examen direct. Suprafața fistulizată va fi ștearsă în prealabil cu un tampon steril, îmbibat cu o soluție antiseptică (tinctură de iod sau alcool). Se lasă să se scurgă primele picături de puroi și apoi se face recoltarea.

g) *Materiile fecale* se vor recolta, în cantitate mică, într-o eprubetă sterilă conținînd ser fiziologic amestecat cu penicilină și streptomicină (5 000 U.I./ml) sau cu cloramfenicol.

h) *Urina* se va recolta în mod steril. Eprubetele în care se face recoltarea vor fi sterile și închise.

i) Recoltarea *altor produse patologice* (lichid cefalorahidian, lichid pleural, lichid peritoneal) se practică rar, de asemenea în condiții de sterilitate.

Păstrarea materialului patologic recoltat pînă la efectuarea examenului micologic se poate face între două lame de sticlă, în cutii Petri, în condiții de sterilitate.

Biopsia poate constitui un mijloc de diagnostic foarte util în unele cazuri de micoză. Ea se efectuează conform tehnicilor histologice.

II. EXAMINAREA MICOLOGICĂ A MATERIALULUI PATOLOGIC

Pentru **examenul microscopic direct,** materialul recoltat va fi depus pe o lamă de sticlă șlefuită, bine degresată. Se adaugă 2—3 picături din soluția disociantă folosită și totul se acoperă cu o lamelă de sticlă. Cu o hîrtie de filtru se va absorbi excesul de substanță care depășește marginile lamelei.

Scuamele și materialul din unghii vor fi recoltate în cantitate suficientă, din mai multe locuri. Pentru examinarea firelor de păr se vor depune pe lamă un număr suficient de fire de păr presupuse parazitate.

Materialul de examinat va fi lăsat să se disocieze 20—30 de minute sau chiar o oră, înainte de a se face examenul microscopic.

Produsele foarte subțiri și transparente (urină, lichide centrifugate, macerat de materii fecale, secreții, expectorații) vor fi așezate între lamă și lamelă. Se poate adăuga o picătură de ser fiziologic.

Scanned with OKEN Scanner

Pentru **disocierea** materialului de examinat se poate folosi una din următoarele soluții:

Sulfura de sodiu (natrium sulfuratum). Se va prepara (vezi p. 28) o dată o cantitate de 10—20 g, care se va păstra în sticlă picătoare de culoare închisă. Se va feri de lumină și se va utiliza maximum 3—4 săptămîni.

Cu această soluție, disocierea se face la rece, fără flacără, iar clarificarea se produce mai rapid. De asemenea, se păstrează intactă vizibilitatea raportului dintre țesutul parazitat și ciuperca invadantă, producînd cele mai puține artefacte. Ca dezavantaj, se consemnează mirosul specific, în urma degajării hidrogenului sulfurat.

Hidroxidul de potasiu 40%, frecvent utilizat ca disociant în practica micologică, oferă imagini clare. Preparatele vor fi încălzite la flacăra becului de gaz, evitîndu-se fierberea, care poate provoca distrugerea preparatului sau modificarea sa prin artefacte.

Un bun disociant este și *clorallactofenolul.* Soluția se păstrează în sticle brune, la lumină dobîndind o culoare mai închisă. Preparatul necesită să fie încălzit ușor la flacără. Clarificarea se obține mai încet, însă produce mai puține artefacte, iar preparatul se poate păstra mai mult timp.

În practica curentă, folosim hidroxidul de potasiu pentru disocierea perilor parazitați în tricofiție, clorallactofenolul în cazul perilor microsporici, iar sulfura de sodiu mai ales pentru examinarea scuamelor, unghiilor și perilor favici.

Examinarea extemporanee la microscop se face mai întîi cu un obiectiv mai slab și, de obicei, cu diafragmul închis. După precizarea imaginii de ansamblu și găsirea elementelor micotice, se examinează cu un obiectiv mai puternic.

1. Examenul microscopic al *scuamelor* prelevate, depuse între lamă și lamelă și disociate cu una din soluțiile menționate, ne poate oferi următoarele imagini:

a) *Filamente miceliene* drepte, sinuoase sau ramificate, de lungimi diferite, uneori septate în segmente dreptunghiulare. Filamentele miceliene pot fi, uneori, foarte abundente, alteori în număr redus (fig. 1). Prezența lor în produsul patologic recoltat ne face să putem afirma existența unui *dermatofit,* fără a putea stabili agentul cauzal.

b) *Pseudomicelii* și *celule levurice,* izolate sau înmugurite, așezate în grupuri. Prezența lor indică existența paraziților micotici din genul *Candida.* La examenul preparatului, se pot observa ambele elemente amintite sau numai unul dintre ele. Subliniem faptul că, uneori, este dificil de delimitat precis pseudomiceliile de filamentele miceliene (fig. 2).

c) În scuamele prelevate, se mai pot observa filamente scurte, ramificate, ondulate, fragmentate, precum și ciorchini de spori rotunzi sau ovoizi, îngrămădiți, elemente de *Malassezia furfur,* agentul *Pityriasis-ului versicolor* (fig. 3).

d) Examinarea scuamelor ne poate arăta, uneori, prezența a numeroase elemente foarte subțiri, deseori grupate în fascicule, drepte sau

Scanned with OKEN Scanner

Fig. 1 — Filamente miceliene (examen microscopic direct).

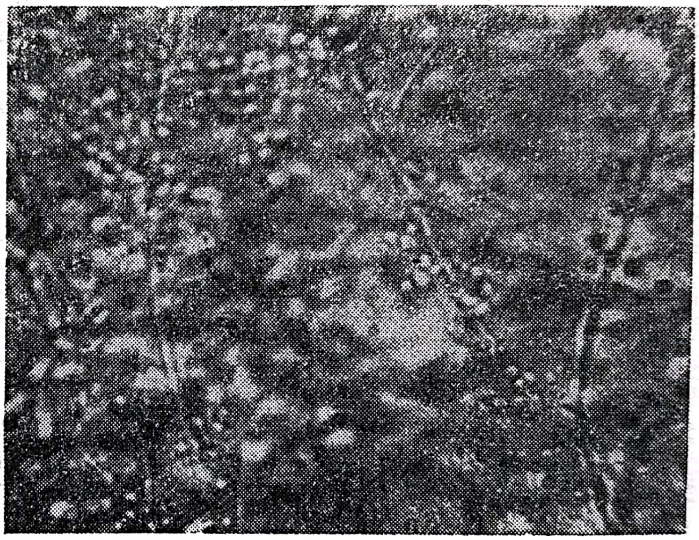

Fig. 2. — Pseudomicelii și celule levurice (examen microscopic direct).

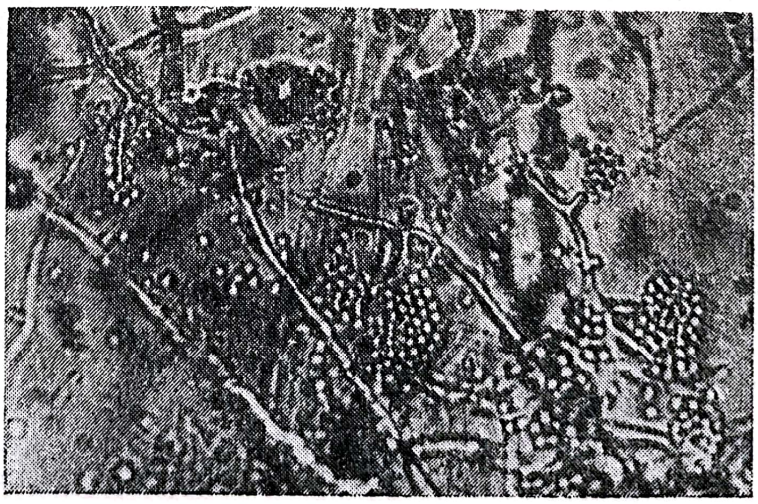

Fig. 3. — Elemente de *Malassezia furfur.*

Scanned with OKEN Scanner

torsionate, luînd aspectul unor bacili în lanţuri. Este vorba de agentul *eritrasmei*, denumit clasic *Nocardia minutissima*, care, după cercetări mai recente, face parte din genul *Corynebacterium*.

Referitor la examenul direct al scuamelor, trebuie să menţionăm şi posibilitatea unor erori de diagnostic, dintre care mai frecventă este confundarea elementelor micotice cu „mozaic fungi", care apar ca o reţea de tuburi subţiri, ramificate, de calibru neregulat. Elementele de „mozaic fungi" se deosebesc de filamentele miceliene prin aceea că au un diametru neuniform şi sînt plasate pe marginile celulelor cornoase. Ele sînt un artefact de natură încă neprecizată (cristale de colesterol? produs de dezintegrare a micelilului adevărat?).

2. Examinarea *unghiilor parazitate* este mai laborioasă. Preparatele cu material patologic din unghii trebuie bine disociate înainte de examinare, dat fiind grosimea stratului cornos.

Parazitul micotic se prezintă sub formă de *filamente miceliene*, în cazurile de onicoze produse de dermatofiţi, sau sub formă de *pseudomicelii* şi *celule levurice*, în leziunile unghiale candidozice.

3. Examenul microscopic al *perilor parazitaţi* arată elementele fungice sub aspectul de *filamente miceliene* şi *artrospori*. Parazitarea firului de păr poate fi:

a) De *tip endothrix*, adică în interiorul firelor de păr (fig. 4). Două situaţii pot fi întîlnite:

— Firul de păr este umplut de o masă compactă de artrospori, dobîndind aspectul unui sac cu nuci, sporii avînd 4—5 μ. Uneori, pot fi observate lanţuri de artrospori. Acesta este aspectul părului din *tricofiţia uscată* a pielii capului.

— Tuburi miceliene de mărimi diferite, segmentate inegal şi ramificate dihotomic sau în lanţuri de dimensiuni variabile (6—8 μ); grupe de artrospori de formă neregulară, aşezate ca oasele tarsului („tarse favice"). Aspectul acesta este oferit de perii parazitaţi în cazurile de *favus* (fig. 5).

Dacă disocierea a fost făcută cu hidroxid de potasiu, în interiorul firului de păr se observă o serie de bule de aer de diferite dimensiuni, iar între ele filamente miceliene uşor ondulate şi segmentate în articole inegale. Încălzind mai bine, bulele de aer se elimină, rămînînd imaginea descrisă. O imagine asemănătoare se obţine utilizînd ca disociant sulfura de sodiu. Dacă folosim pentru disociere clorallactofenolul, părul favic apare traversat în toată lungimea lui de panglici refringente.

b) De tip *ectothrix*, adică în afara firului de păr (fig. 6). Se pot întîlni următoarele situaţii:

— Fire de păr înconjurate de o teacă de spori fini (2—3 μ), care formează un manşon continuu, sporii fiind lipiţi unul de altul şi aşezaţi la întîmplare. Aşa se prezintă perii din *microsporiile uscate* ale pielii capului.

— Peri ce prezintă o teacă de spori fini (2—3 μ), aşezaţi în lanţuri lungi, paralele cu direcţia părului. Printre spori se întrevăd şi micelii intrapilare, cu un aspect mai polimorf decît cel microsporic. Sînt perii

Scanned with OKEN Scanner

Fig. 4. — Peri parazitați *endothrix*.

Fig. 5. — Peri favici.



Fig. 6. — Peri parazitați *ectothrix*.

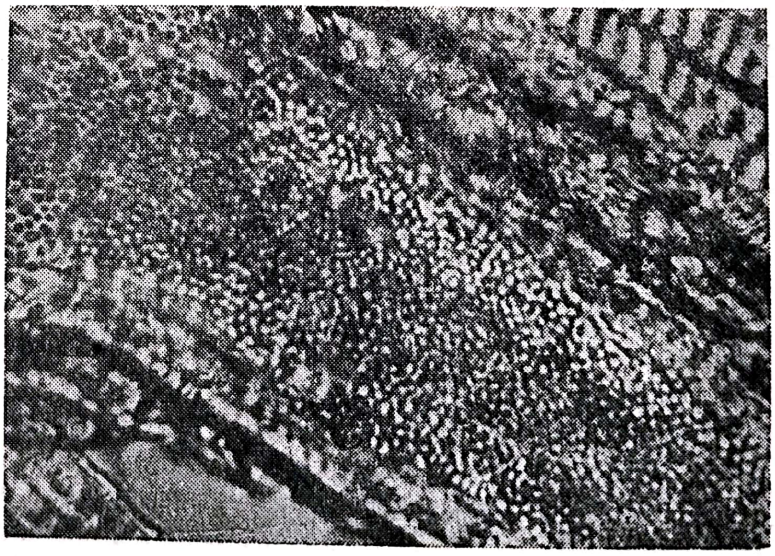

Scanned with OKEN Scanner

parazitați de un tricofliton ecto-endotrix microid și se întîlnesc în *tricofițiile supurate* ale pielii capului sau bărbii.

— Peri prezentînd lanțuri de filamente miceliene masiv segmentate, care străbat interiorul firului de păr și îl înconjură sub formă de teacă alcătuită din spori voluminoși (6—8 μ), rotunjiți sau ovali, uneori cu dublu contur, mai mult sau mai puțin dispuși în lanțuri, în aproprierea firului de păr și diseminați neregulat în afară. Sînt perii parazitați de un tricofiton ecto-endotrix megaspor, care se întîlnesc în unele *micoze supurate ale bărbii și mustății.*

4. *Exsudatele și secrețiile* leziunilor mucoaselor, examinate microscopic, pot prezenta următoarele aspecte:

— Celule levurice înmugurite, însoțite sau nu de pseudomicelii — în *candidozele* bucale sau vaginale.

— O rețea de filamente miceliene foarte subțiri (0,5 μ), nesegmentate, fără ramificații, care se pot fragmenta la periferie în mici elemente cocciforme, întîlnită la examinarea pseudomembranelor prelevate din criptele amigdaliene — în *cazuri de Leptothrix*, în unele amigdalite cronice.

— Filamente miceliene segmentate în celule dreptunghiulare de 4—8 μ, cu marginile mai mult sau mai puțin rotunjite, în cazuri de *Geotrichum.*

— Filamente ramificate, lungi, însoțite de grămezi de spori mici (2—3 μ), rotunzi, de culoare verde-cenușie, care nu înmuguresc — în sputa ce conține *Aspergillus.*

— Elemente levuriforme cu aspect de celule rotunde sau ovale, cu membrana groasă, cu dublu contur, înconjurate de o capsulă mucilaginoasă și care se reproduc prin înmugurire multipolară — în spută sau în abcesele subcutanate produse de *Cryptoccocus.*

Toate elementele descrise în spută au valoarea diagnostică numai dacă prezența lor este în număr foarte mare și, îndeosebi, dacă sînt prezente în expectorația recoltată prin bronhoscopie. În celelalte cazuri (exceptînd *Cryptoccocus),* prezența lor întîmplătoare nu va fi luată în considerație, fiind socotite saprofiți banali ai mucoaselor.

5. *Puroiul* este examinat proaspăt, într-o picătură de ser fiziologic sau în substanțele disociate uzuale. Examenul microscopic ne poate arăta *filamente* miceliene de formă și dimensiuni variabile sau *celule levurice,* însoțite sau nu de pseudomicelii. În micozele profunde, se găsesc grăunți (grunji), concrețiuni de culoare, consistență și dimensiuni variabile, cu suprafața mai mult sau mai puțin regulată și formați dintr-o masă densă de filamente miceliene încrucișate. Filamentele care formează grăunții pot fi de calibru variabil, în funcție de agentul patogen.

Grăunții mici (cu diametrul de 1 μ) sînt caracteristici pentru actinomicete; în cazul ciupercilor adevărate, diametrul lor este de 5—6 μ. Primii pot fi descoperiți numai la examenul direct al puroiului. Grăunții ceva mai mari, alb-gălbui, pot fi examinați după sfărîmarea lor între două lame de sticlă (flambate și răcite). Cei care rezistă la sfărîmare

Scanned with OKEN Scanner

sînt trecuți cu un ac de corp străin pe o lamă separată, pentru a fi examinați cu lupa, apoi disociați. Grăunții mai mari, de obicei negri, necesită o prealabilă disociere în hidroxid de potasiu sau triturare în mojar steril.

Examenul direct al grăunților se face în stare proaspătă, după colorație Gram (sînt grampozitivi), ori după impregnare argentică.

La microscop, grăunții pot prezenta următoarele aspecte:

— Grăunți formați din filamente subțiri, pînă la 1 μ diametru, neseptate, ramificate, uneori fragmentate în elemente baciliforme sau cocciforme, avînd adesea extremitățile libere în formă de măciucă — la clasa *Actinomycetaceae*, genul *Nocardia* sau *Actinomyces*.

— Grăunți alcătuiți din filamente miceliene groase, cu diametrul de cîțiva microni, septate, unele prezentînd și clamidospori, înglobate într-o masă interstițială abundentă ce se disociază foarte greu — la clasa *fungi imperfecti* sau *Ascomycetes* (ciuperci adevărate).

— În puroiul unor abcese subcutanate sau al unor leziuni ulcerate se pot găsi corpi rotunzi, mari, cu diametrul de 20—30 μ, cu pereți groși, refringenți, cu conținut omogen sau granular, umpluți cu numeroși endospori mici (2—5 μ). Imaginea se întîlnește la *Coccidioides immitis*, agentul cauzal al coccidioidomicozei.

Identificarea specială a agentului micotic se face numai prin culturi.

6. *Diverse alte produse* — cum sînt urina, bila, materiile fecale, precum și unele lichide biologice — sînt supuse foarte rar examenului microscopic direct, ele fiind utilizate îndeosebi pentru însămînțări pe medii de cultură.

În practica micologică, **examenul microscopic al preparatelor colorate** este utilizat rar. Coloratia prin metoda Hotchkiss-McManus se folosește pentru colorarea preparatelor din țesuturile biopsiate în care se presupune existența unor agenți fungici. Metoda este utilizată și pentru păstrarea în colecție a unor preparate cu paraziți micotici.

La examenul preparatului colorat se pot observa: filamente miceliene, artrospori, celule levurice înmugurite, organe de fructificare. Corpul celular al ciupercii apare colorat în vișiniu-închis, ceva mai accentuat la periferie, pe fondul liliachiu al țesutului parazitat.

Și alte metode de colorare mai pot fi folosite, destul de rar, în examenul micologic: coloratia Gram (mai ales pentru frotiuri), coloratia Ziehl-Nielsen etc.

III. DIAGNOSTICUL MICOLOGIC PRIN CULTURI

Pentru precizarea speciei agentului micotic izolat din produsul patologic, este necesară efectuarea de însămînțări pe *medii de cultură* (vezi p. 29), dintre care mai uzuale sînt următoarele:

1. *Pentru izolarea dermatofiților și a ciupercilor levuriforme:* mediul Sabouraud.

2. *Pentru studiul morfologiei microscopice a dermatofiților:* mediul cu grăunțe de cereale, preconizat de Langeron și Milotkevich.

Scanned with OKEN Scanner

3. *Pentru studierea unor anumiţi* **dermatofiţi.**

Microsporum audouinii se dezvoltă mai bine pe medii speciale cu orez şi cartofi, pe dextroză-agar. Se produce un pigment colorat în centrul coloniei, marcînd deosebirea de *Microsporum canis.*

Trichophyton tonsurans creşte mai bine pe mediul cu tiamină, deosebindu-se prin aceasta de *T. mentagrophytes, T. rubrum, T. megninii.*

Trichophyton violaceum se dezvoltă mai bine pe mediul Sabouraud, la care se adaugă şi tiamină.

Trichophyton schoenleinii creşte pe mediul Sabouraud fără tiamină, aceasta deosebindu-l de *T. verrucosum* şi *T. violaceum. T. schoenleinii* se dezvoltă mai bine pe mediul Pollacci, care redă mai accentuat pigmentul culturilor şi păstrează mai multă vreme culturile nepleomorfizate.

Trichophyton verrucosum se dezvoltă mai bine pe mediul Sabouraud cu tiamină şi inozitol, ceea ce îl deosebeşte de *T. schoenleinii.*

Trichophyton megninii creşte bine pe mediul cu histidină.

4. *Pentru conservarea unor tulpini de dermatofiţi* se utilizează îndeosebi mediul de conservare Hibler sau mediul de conservare Grigoraki.

5. *Pentru purificarea tulpinilor fungice,* mai ales a celor levuriforme, atunci cînd ele sînt invadate de bacterii, se foloseşte mediul sintetic Raulin. După una sau două treceri ale culturilor infectate, bacteriile vor fi eliminate.

De menţionat că mediile sintetice nu se pretează la studierea organelor de fructificare, ele prezentînd pe aceste medii o morfologie săracă.

6. *Pentru izolarea* **Histoplasmei capsulatum** se va folosi mediul Campbell.

7. *Pentru izolarea actinomicetelor aerobe* din genul **Nocardia** sau **Streptomyces** — agenţi ai micetoamelor — se poate utiliza fie mediul Sabouraud, fie mediul cu agar peptonat şi glicerină.

8. *Pentru izolarea actiomicetelor anaerobe* de tip **Actynomyces israeli** — agentul actinomicozei — se pot utiliza: mediul Tarozzi, mediul cu geloză Veillon sau mediul Löffler (ser de bou coagulat).

9. *Pentru identificarea* **Candidei albicans** se recomandă:

— Trecerea culturii pe mediul P.C.B. Langeron cu cartofi, morcovi şi bilă, acest mediu favorizînd producerea de clamidospori, caracteristici pentru *Candida albicans* (fig. 7).

— O metodă rapidă de identificare a *Candidei albicans* se bazează pe germinaţia rapidă a levurilor, care emit filamente în prezenţa serului uman sau animal.

Se introduc cîteva picături dintr-o suspensie de *Candida* într-o eprubetă conţinînd 0,5 ml ser uman. Se agită, se ţine apoi la termostat timp de 4 ore la 37°, după care se examinează o picătură la microscop. Dacă celulele de *Candida* încep să emită filamente, este vorba de *Candida albicans.*

10. *Pentru identificarea diferitelor specii de Candida* în parte, se poate utiliza una dintre metodele următoare:

Scanned with OKEN Scanner

Fig. 7. — Clamidospori.



— Fermentația zaharurilor, preconizată de Langeron și Guerra, este bazată pe proprietatea ciupercilor levuriforme de a fermenta unele mono- și dizaharide. Rezultatele, destul de stabile, permit folosirea acestei însușiri a diferitelor specii de *Candida* în scopul identificării lor. Zaharurile utilizate sînt: glucoza, maltoza, zaharoza, lactoza, rafinoza. Astfel:

— *Candida albicans* fermentează glucoza și maltoza;

— *Candida tropicalis* — glucoza, maltoza, zaharoza;

— *Candida pseudotropicalis* — glucoza, zaharoza, lactoza, rafinoza;

— *Candida krusei* sau *parakrusei* fermentează numai glucoza;

— *Candida parapsilosis* determină fermentația tardivă, după 20 de zile, numai a zaharozei.

— *Candida guilliermondi* fermentează tardiv, după 20 de zile, toate zaharurile.

— Metoda auxonogramei se bazează pe proprietatea ciupercilor din genul *Candida* de a asimila hidrații de carbon sau azotul. Tulpina de *Candida* care urmează a fi identificată este încorporată în medii speciale, ce se toarnă în cutii Petri, care conțin substanțe glucidice sau azotoase necesare dezvoltării ciupercii.

Metoda aceasta permite diferențierea unor specii de *Candida* ce nu pot fi identificate prin metoda fermentației zaharurilor. Astfel, *Candida krusei* și *Candida parakrusei*, avînd aceleași proprietăți fermentative, nu pot fi diferențiate prin metoda fermentației, în timp ce prin auxonogramă se poate face deosebirea, deoarece *Candida krusei* nu asimilează maltoza, în timp ce *Candida parakrusei* o asimilează.

Prin asimilarea zaharurilor se pot obține următoarele rezultate:

— *Candida albicans* asimilează glucoza, maltoza, galactoza, zaharoza;

— *Candida stellatoidea* asimilează glucoza, maltoza, galactoza;

— *Candida tropicalis* asimilează glucoza, maltoza, galactoza și zaharoza;

— *Candida pseudotropicalis* asimilează glucoza, galactoza, zaharoza, lactoza, rafinoza;

— *Candida krusei* asimilează numai glucoza;

— *Candida parakrusei* asimilează glucoza, maltoza, galactoza;

— *Candida guilliermondi* asimilează glucoza, galactoza, rafinoza;

— *Candida pelliculosa* asimilează glucoza, maltoza, galactoza.

Prin *asimilarea azotului* se disting:

— *Candida albicans* — asimilează peptona, asparagina, sulfatul de amoniu, ureea;

— *C. stellatoides* — asparagina, sulfatul de amoniu;

— *C. tropicalis* — peptona, asparagina, sulfatul de amoniu;

— *C. pseudotropicalis* — peptona, asparagina, sulfatul de amoniu, ureea;

— *C. krusei* — peptona, asparagina, sulfatul de amoniu, ureea;

— *C. parakrusei* — peptona, asparagina, sulfatul de amoniu;

— *C. guilliermondi* — peptona, asparagina, sulfatul de amoniu;

— *C. pelliculosa* — nitratul de potasiu.

Metodele de identificare a speciilor de *Candida* sînt sintetizate în tabelul I.

Tabelul I

Identificarea speciilor de Candida

Specia	Fermentarea zaharurilor					Auxonograma										
						Asimilarea zaharurilor						Asimilarea azotului				
	G	M	Z	L	R	G	M	Ga	Z	L	R	Pe	As	Sa	Np	Ur
C. albicans	+	+	−	−	−	+	+	+	+	−	−	+	+	+	−	+
C. stellatoidea	+	+	−	−	−	+	+	+	−	−	−	+	+	+	−	−
C. tropicalis	+	+	+	−	−	+	+	+	+	−	−	+	+	+	−	−
C. pseudotropicalis	+	−	+	+	−	+	−	+	+	+	+	+	+	+	−	+
C. krusei	+	−	−	−	−	+	−	−	−	−	−	+	+	+	−	+
C. parakrusei	+	−	−	−	−	+	+	+	−	−	−	+	+	+	−	−
C. guilliermondii	+	−	+	−	−	+	−	+	−	−	+	+	+	+	−	−
C. pelliculosa	+	+	+	−	−	+	+	+	−	−	−	−	−	−	+	−

Legenda: G=glucoză; Ga=galactoză; M=maltoză; Z=zaharoză; L=lactoză; R=rafinoză. Pe=peptonă; As=asparagină; Sa=sulfat de amoniu; Np=nitrat de potasiu; Ur=uree.

Scanned with OKEN Scanner

Pentru reușita însămînțării materialului patologic pe mediile de cultură, se va ține seama de următoarele recomandări:

— Se va alege de obicei *peri* scurți sau înglobați în scuame. Perii sînt mai întîi fragmentați și apoi însămînțați.

— *Scuamele* și porțiunile de *unghii* se fragmentează, de asemenea, cît mai mult.

— Ansa utilizată este flambată și apoi răcită în lichidul de condensare din tubul cu mediu. Materialul se ridică și se depune pe suprafața mediului de cultură în puncte diferite, 3—4 fragmente pentru fiecare tub.

— Însămînțarea nu trebuie să dureze mai mult de 40—50 de secunde. Ea se va face de preferință la adăpost de curent (fereastră deschisă, ventilator) și într-o atmosferă sterilă (boxă specială, utilizarea unei lămpi de ultraviolete).

— Este recomandabilă însămînțarea a cel puțin 2—3 tuburi.

— *Urina* și alte lichide patologice se depun cu o pipetă Pasteur sterilă, 1—2 ml în 2—3 tuburi cu mediu Sabouraud lichid. Se pot introduce cîteva picături și în tuburi cu mediu Sabouraud solid.

— *Fecalele* se lasă la macerat timp de 24 de ore într-o soluție de ser fiziologic și antibiotice, după care se însămînțează minimum 2 tuburi.

— *Puroiul* se ia cu ansa și se depune pe suprafața mediului de cultură cu antibiotice (cel puțin 2—3 tuburi).

— *În micozele profunde,* este necesar ca grăunții prelevați să fie mai întîi spălați într-o cutie Petri sterilă, timp de o jumătate de oră, cu ser fiziologic sau apă distilată sterile, la care se adaugă, mai ales pentru grăunții negri, un antibiotic cu spectru larg de acțiune, pentru îndepărtarea unei eventuale flore microbiene.

Însămînțarea grăunților se face cu ansa, 2—3 grăunți pe un tub cu mediu de cultură. Grăunții mari se pot fragmenta.

Este bine să se însămînțeze pînă la 15—20 de tuburi, unii grăunți putînd fi sterili.

În actinomicozele anaerobe, grăunții sînt însămînțați pe mediul Veillon în profunzimea gelozei, lichefiată la baia de apă și imediat după răcirea ei, înainte de solidificare. După însămînțare, se agită tubul pentru a se asigura repartiția fragmentelor de grăunți în toată masa gelozei lichide.

Dacă nu se găsesc grăunți, se poate însămînța un fragment de țesut biopsiat, care este triturat într-un mojar steril și apoi trecut în particule foarte mici pe mediul corespunzător.

Mediile se păstrează la 37° sau la 28°C.

Pentru studiul complet al caracterelor microscopice ale unei culturi fungice se poate folosi metoda *însămînțărilor „în picătură suspendată"* (Van Tieghem și Du Monier, modificată de Sabouraud).

Se sterilizează o lamă, se introduce într-o cutie Petri sterilă și se depune deasupra unui inel de sticlă flambat, care în prealabil a fost pus

Scanned with OKEN Scanner

în contact cu parafină. Astfel, inelul aderă de lamă. Se introduc în celulă cîteva picături de apă sterilă, se unge partea superioară a inelului cu un strat de vaselină sterilă; se depune apoi pe inel o lamelă sterilizată, avînd la partea inferioară o picătură din cultura însămînțată cu ciuperca de studiat. Se va consolida baza celulei cu parafină nesterilă.

MODUL ȘI CRITERIILE DE STABILIRE A DIAGNOSTICULUI PRIN CULTURI

În stabilirea diagnosticului și precizarea speciei dezvoltate, se va ține seama de unele criterii:

— *Timpul* necesar dezvoltării culturii și care diferă de la o specie la alta.

— *Aspectul macroscopic* al coloniei, care se poate referi la suprafață — mată, strălucitoare, pufoasă sau prăfoasă; relief (centrul) — ridicat sau deprimat, radiar, cerebriform; consistența coloniei — friabilă, cremoasă, păstoasă; culoarea suprafeței coloniei și culoarea reversului — prezența eventuală a unui pigment ce difuzează în mediu.

— *Aspectul microscopic,* care se stabilește prin recoltarea unui fragment din colonia de examinat, ce se așază pe o lamă de sticlă, peste care se toarnă 2—3 picături de hidroxid de potasiu sau alt disociant și se examinează la microscop. Ansa cu care se face recoltarea se sterilizează prin flambare. Recoltarea se va face atît de la suprafața, cît și din profunzimea coloniei.

ELEMENTE DE MORFOLOGIE MICROSCOPICĂ A DERMATOFIȚILOR DIN CULTURI

La examenul microscopic al culturilor de dermatofiți se pot întîlni, îndeosebi, următoarele elemente, care, în ansamblul lor, formează organele de fructificare:

— **Macroconidiile** (fusuri) sînt elemente fuziforme, care se dezvoltă la capătul unui filament micelian sau pe una din laturile sale. Capătul liber este rotunjit sau ascuțit. Sînt împărțite în cîteva cămăruțe (loji); pot fi găsite izolate sau grupate pe aceeași ramură miceliană (fig. 8 a).

— **Microconidiile** (aleurii, aleurospori) sînt mici elemente celulare de formă rotundă, ovoidă sau piriformă cu diametrul de 3 μ, legate de miceliu printr-un mic pedicul. Ele pot fi izolate sau dispuse „în spic" *(acladium)* sau „în ciorchine". La unele specii de dermatofiți, sînt foarte numeroase, formînd la suprafața coloniei un depozit făinos (în limba greacă, *aleuron* = făină) (fig. 8 b).

— **Clamidosporii** sînt elemente specifice foarte des întîlnite. Sînt spori voluminoși, rotunzi, avînd o citoplasmă foarte densă, un perete celular foarte gros, cu dublu contur, de aspect refringent. Clamidosporii pot fi terminali (situați la extremitatea unui filament), intercalari (între două ramuri filamentoase) și, uneori „în lanțuri".

— **Organele nodulare** sînt formațiuni constituite dintr-o împletire strînsă de filamente miceliene.

Scanned with OKEN Scanner

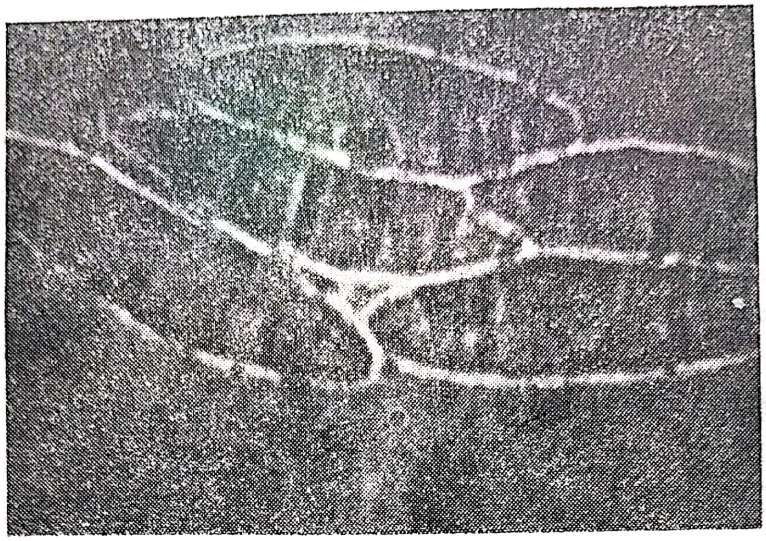

a.

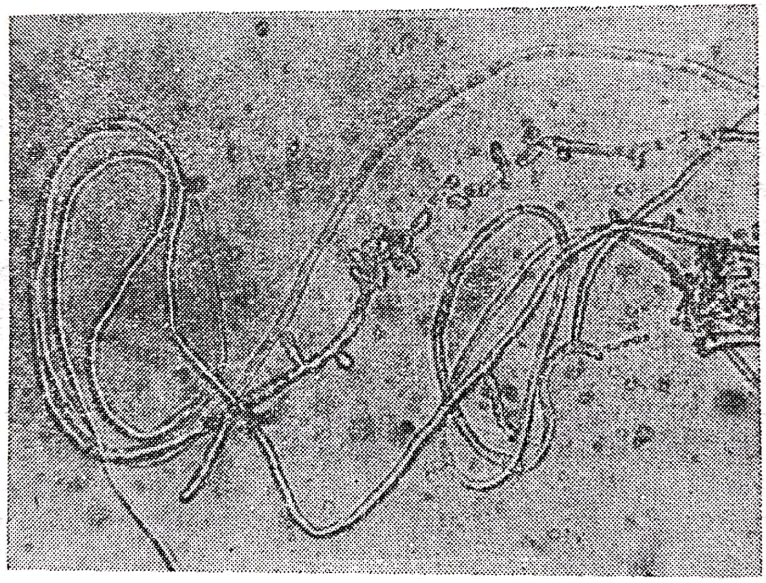

b.

c.

Fig. 8. — Elemente de morfologie a dermatofiţilor.
a — macroconidii; *b* — microconidii şi spire; *c* — vrie (spire).

Scanned with OKEN Scanner

— **Miceliile** observate la microscop pot fi găsite sub diferite aspecte:

— *„în rachetă"* — miceliu septat, ale cărui articole prelungite au la extremitatea distală dilatații în formă de măciucă, ca la o rachetă;

— *„în spirală"* sau *vrile*, cu extremitatea liberă rulată în formă de spirală, ca un arc de somieră (fig. 8 c);

— *„în candelabru"*;

— *„în coarne de cerb"* (ramificate);

— *denticulate* — asemănătoare dinților unui fierăstrău.

IV. MIJLOACE AJUTĂTOARE UTILIZATE ÎN DIAGNOSTICUL DE LABORATOR AL MICOZELOR ȘI ÎN STUDIEREA SENSIBILITĂȚII AGENȚILOR MICOZELOR FAȚĂ DE ANTIFUNGICE

1. ANTIBIOGRAMA FUNGICĂ

Antibiograma fungică este folosită pentru determinarea sensibilității unei anumite specii de agent micotic, izolat din leziune, față de un produs antifungic. Se pot folosi următoarele metode:

a) **Metoda calitativă.** *Pentru culturi de Candida:* o porțiune din colonia de *Candida* este recoltată cu o ansă flambată în prealabil și introdusă într-un tub care conține cîțiva milimetri cubi de ser fiziologic. Se agită pentru a se obține o suspensie de cultură omogenă. Cu un tampon steril, de tipul celui folosit pentru exsudatele faringiene, înmuiat în prealabil în această suspensie, se badijonează uniform suprafața mediului Sabouraud dintr-o cutie Petri. Se aplică apoi o rondelă sterilă confecționată din hîrtie de filtru, îmbibată cu substanța ce formează obiectul cercetării.

Pe mai multe cutii Petri, se pot aplica rondele îmbibate fie cu substanțe antimicotice diferite, fie cu aceeași substanță în concentrații diferite.

Rezultatul se citește după un interval de 1—3 zile, măsurîndu-se diametrul ariei de inhibiție a agentului fungic, ca urmare a acțiunii produsului antimicotic.

Pentru substanțele antimicotice care nu sînt hidrosolubile, cum ar fi Stamicin (Nystatin), se pot înlocui rondelele de hîrtie cu o cantitate foarte mică din pulberea de antimicotic amestecată cu amidon steril în diverse proporții: 1/10—1/20—1/50 etc.

Pentru tulpinile de dermatofiți metoda folosită este aceeași, cu mențiunea că o porțiune din colonia supusă examinării este omogenizată în prealabil într-un mojar steril, apoi introdusă în ser fiziologic, pentru a realiza suspensia cu care se badijonează mediul Sabouraud din cutia Petri.

b) **Metoda cantitativă.** Această metodă constă în punerea în contact a tulpinii agentului fungic în cauză cu antimicoticul pe care îl testăm, în diferite concentrații. Aceasta se realizează în mai multe tuburi de hemoliză sterile, în care turnăm o aceeași cantitate din antimicoticul

Scanned with OKEN Scanner

respectiv (0,5 ml), fiecare tub conținînd produsul în diluții diferite. Acestea pot merge, de exemplu, de la 1/200 pînă la 1/1 000 000.

În cazul agenților micotici care se dezvoltă bine în medii lichide se va turna în fiecare tub cîte 0,5—1 ml dintr-un astfel de mediu, pe care se va însămînța apoi tulpina de ciupercă ce ne interesează.

În ce privesc ciupercile care se dezvoltă mai bine pe medii de cultură solide, se pregătesc capsule de sticlă cu diametrul de 8/20 mm, care se așază în cerc într-o cutie Petri sterilă, pe cîteva rînduri de hîrtie de filtru, în jurul unui disc central gros, pentru a evita deplasarea capsulelor.

Mediul de cultură ales este lichefiat în baie de apă. Cu o pipetă sterilă, prevăzută cu un tub de cauciuc aspirator, se iau 0,5 ml de mediu, se introduc în primul tub de hemoliză care conține diluția preparatului antimicotic în cauză, se amestecă pe loc, se aspiră amestecul și se depune în prima capsulă. Se procedează apoi la fel cu celelalte diluții, introducîndu-se în capsulele următoare. Se lasă să se răcească mediul din capsule, care sînt acoperite cu capacul cutiei Petri. Se însămînțează cu vîrful ansei de platină un mic fragment de cultură în mijlocul mediului solidificat. Se închid din nou cutiile Petri, după ce s-a umezit hîrtia de filtru cu cîțiva mililitri de apă distilată sterilă.

Cutiile Petri sînt lăsate la temperatura optimă de dezvoltare a speciei însămînțate, pînă la apariția culturii-martor, în capsula în care nu s-a introdus antimicotic. După cîteva zile se face citirea rezultatelor, pe baza determinării diluției minime care a putut împiedica apariția culturii.

2. EXAMENUL LA LAMPA WOOD

Fluoroscopia este efectuată cu ajutorul lămpii Wood, pe baza proprietății unora dintre materialele patologice de a prezenta o luminescență la razele ultraviolete trecute prin filtre speciale. Lumina ultravioletă are lungimea de undă de 3 650 A, iar filtrele (ecranele) utilizate conțin săruri de oxid de nichel 9%, oxid de siliciu, oxid de bariu, oxid de potasiu, oxid de cupru, avînd o grosime de cel puțin 0,5 cm. Fluorescența este relevată numai într-o cameră obscură. Se pot observa: peri fluorescenți de un verde-viu, în microsporia pielii capului; peri verzui mai palizi, în favusul pielii capului; scuame verzui fluorescente, în cazuri de *pityriasis versicolor*; scuame de culoare roșie-coral, în eritrasmă.

De menționat că perii tratați recent cu alcool iodat sau cu alte substanțe antifungice nu sînt fluorescenți la lumina Wood. De asemenea, dacă un examen pozitiv la lampa Wood este concludent, un examen negativ nu poate fi la fel de categoric, trebuind completat cu examenul microscopic al firelor de păr sau al scuamelor și cu examenul clinic.

Metoda examinării la lampa Wood este deosebit de utilă, îndeosebi în controlul epidemiologic al unor colectivități, permițînd depistarea unor focare de microsporie la copii, a unor cazuri de eritrasma la persoane care lucrează la temperaturi ridicate etc.

Scanned with OKEN Scanner

3. INTRADERMOREACȚIA CU ANTIGENI FUNGICI SPECIFICI

Este o metodă de diagnostic care încearcă să pună în evidență răspunsul alergic al organismului față de agresiunea agentului fungic.

Pentru prepararea **tricofitinei** se folosesc una sau mai multe specii de dermatofiți, mai ales cele bogate în organe de fructificare (de exemplu *Trichophyton mentagrophytes).*

Levurina este un antigen preparat dintr-un filtrat steril de cultură de *Candida albicans.*

Antigenul specific este injectat intradermic (1—2 diviziuni de mililitru), pe fața anterioară a brațului. Concomitent cu intradermoreacția la tricofitină sau levurină se face și o intradermoreacție-martor cu ser fiziologic. Citirea rezultatului se face după intervale ce variază de la cîteva ore la cîteva zile. Se pot obține:

— reacții imediate (la 20—30 de minute), întîlnite uneori, însă cu o valoare discutabilă;

— reacții pozitive sau negative cu valoare diagnostică se constată de obicei după 48 de ore;

— reacții întîrziate, care pot apărea, uneori, după 5—7 zile.

O reacție pozitivă (+++) se prezintă sub forma unui placard eritematos, infiltrat, cu un diametru de 1—2 cm.

Reacția intens pozitivă (++++) ne arată un placard eritemato-veziculos, uneori chiar edematos, de dimensiuni mai mari.

Reacția slab pozitivă, trecătoare, nu se ia în considerație.

În cazul reacțiilor intense, se pot constata și fenomene de ordin general: cefalee, curbatură, stare febrilă. Uneori, se produce o exacerbare a focarelor de boală existente (reacție de focar). Pot apărea și mici leziuni diseminate în vecinătatea focarului sau în alte zone ale corpului. Este vorba de așa-numitele tricofitide.

Valoarea intradermoreacției pozitive la tricofitină este mai importantă în cazurile de micoze de tip inflamator, putînd ajuta la punerea diagnosticului în cazurile la care agentul micotic nu a putut fi pus în evidență. Valoarea specifică a intradermoreacției la levurină este mai redusă. Reacțiile de tip tuberculinic, care apar la 2—4 zile și pot persista uneori 1—2 săptămîni, au o valoare mai mare.

4. INOCULAREA EXPERIMENTALĂ LA ANIMALE DE LABORATOR

Se folosește îndeosebi pentru a putea stabili patogenitatea unei specii de agent micotic izolată dintr-o leziune micotică.

Inocularea experimentală a dermatofiților se face, de obicei, la cobai sau la șoarecele alb, pe suprafața pielii de pe spate sau flancuri, depilate în prealabil manual sau cu o pastă epilatoare de sulfură de sodiu 15% în talc. După o ușoară scarificare a zonei respective cu glaspapir, se aplică o mică cantitate din mediul de cultură. Se acoperă apoi cu leucoplast. Ca precauții sînt de menționat: cultura trebuie să fie tînără și neinfectată; animalele inoculate să fie ținute separate unele de altele.

Scanned with OKEN Scanner

Rezultatul inoculării se poate citi după un interval de 5 pînă la 7 zile, uneori mai tîrziu. Un rezultat pozitiv se traduce printr-o suprafață roșietică, presărată cu scuamocruste, mai mult sau mai puțin inflamatorie, pruriginoasă. Se poate produce și o parazitare de tip *endothrix* sau *ectothrix* a firelor de păr. Făcînd noi însămînțări din leziunea de la animalul inoculat, se va obține reproducerea culturii inoculate inițial.

Inocularea experimentală a speciilor de Candida se face la iepure, în vena marginală a urechii. În unele cazuri, se mai poate folosi vena cozii, la șobolan, sau vena penisului, la cobai. Se inoculează 0,5 ml dintr-o suspensie de cultură de *Candida* de 48 de ore în 10 ml ser fiziologic.

Rezultatul pozitiv al inoculării constă în moartea animalului după 3—5 zile, prin septicemie generalizată.

Inocularea experimentală a speciilor de dermatofiți care produc micoze profunde se face subcutanat sau intraperitoneal, mai rar intratesticular, la cobai, șobolan sau hamster.

5. FERMENTAȚIA ZAHARURILOR

Fermentația zaharurilor pentru identificarea speciilor de *Candida* (Langeron și Guerra), bazată pe proprietatea ciupercilor levuriforme de a fermenta zaharurile, se realizează după cum urmează:

În 5 tuburi de 12 cm×12 mm ce conțin un mediu lichid de apă peptonată 1% și zaharul de studiat (glucoză, maltoză, zaharoză, lactoză, rafinoză) se însămînțează tulpina de *Candida;* se acoperă fiecare tub cu un dop de parafină. După solidificarea dopurilor, cele 5 eprubete se pun la termostat.

Citirea rezultatelor, după 3—4 zile, constă în constatarea împingerii dopului de parafină în unele tuburi în care s-a produs fermentația. După aceea, tuburile sînt păstrate încă 3 săptămîni, pentru observarea unor eventuale fermentații tardive.

Pentru metoda arătată mai sus, *prepararea apei peptonate 1%* se face după cum urmează:

Se dizolvă 10 g peptonă în 1 000 ml apă distilată, repartizată în 5 baloane a cîte 200 ml, ce se sterilizează la autoclav. Se introduc apoi, aseptic, cîte 4 g din fiecare zahăr (2% zahăr). Lichidul zaharat obținut este repartizat, cu ajutorul unei pipete sterile, în eprubete mici de 12 cm×12 mm, sterilizate în prealabil la etuva Poupinel și astupate cu dop de vată. Se introduc 4—5 ml în fiecare eprubetă.

Prepararea dopului de parafină se face prin amestecarea unei părți de ulei de parafină cu două părți de parafină solidă, cu punct de topire 55°. Se sterilizează în autoclav la 120°. Înainte de întrebuințare, se lichefiază acest amestec în baie de apă și apoi se depune, cu o pipetă sterilă, într-un strat cu grosimea de 4 mm la suprafața lichidului din cele 5 eprubete. Eprubetele se pun apoi la baie de apă să fiarbă cîteva minute, pentru a elimina eventualele bule de gaz format. Epru-

Scanned with OKEN Scanner

betele închise ermetic sînt lăsate să se răcească şi sînt păstrate la frigider pînă la folosire. În momentul utilizării, fiecare eprubetă va fi controlată, utilizînd numai pe cele ce şi-au păstrat un conţinut clar.

6. METODA ASIMILĂRII ZAHARURILOR (AUXONOGRAMA)

Înainte de efectuarea acestei probe este necesară *prepararea unui mediu sintetic* (Lodden-Langeron). Se utilizează

Fosfat monopotasic	20 g
Sulfat de magneziu	0,50 g
Agar-agar (geloză)	1 g
Apă distilată	1 000 ml

Se prepară apoi o *suspensie de Candida:* în 6—10 ml ser fiziologic sau apă bidistilată, se introduce, cu ansa, o porţiune din cultura de *Candida* a cărei specie vrem să o determinăm.

În cutii Petri avînd 15 cm diametru, se toarnă cîte 1 ml din suspensia de *Candida.*

Mediul sintetic preparat, lichefiat în baie de apă la 40—50°, este turnat în cutiile Petri în strat de 1 cm şi lăsat să se solidifice. Se depun apoi, cu butonul unei pensete sterile, pe suprafaţa mediului cîte 6 discuri de hîrtie (colorate diferit) în fiecare cutie Petri. Fiecare disc este imbibat cu cîte 2 picături din soluţia de 20% din unul din zaharurile: glucoză, maltoză, galactoză, zaharoză, lactoză, rafinoză.

Rezultatul se citeşte după 24—48 de ore. Asimilarea se constată prin apariţia unei zone de creştere de 3—4 cm în jurul zahărului asimilat.

7. METODA ASIMILĂRII AZOTULUI

Mediul sintetic utilizat este acelaşi ca la asimilarea zaharurilor, conţinînd în plus glucoză pură 20 g‰. De asemenea, geloza este spălată de trei ori, pentru a elimina urmele de substanţă azotată.

Discurile de hîrtie folosite sînt impregnate cu picături din soluţii de peptonă, asparagină, sulfat de amoniu, nitrat de potasiu 20%, uree 10% (chimic pure). Pentru uree se va folosi o cutie Petri proprie, substanţa fiind foarte difuzibilă.

Rezultatele sînt citite după 24—48 de ore.

V. PREPARAREA UNOR SUBSTANŢE ŞI A UNOR MATERIALE NECESARE PENTRU EFECTUAREA EXAMENULUI MICOLOGIC

a) *Prepararea unor soluţii utilizate la disocierea materialului patologic supus examenului micologic direct:*

— *Sulfura de sodiu* 10% are următoarea compoziţie:

Sulfură de sodiu	1 g
Alcool pur	2,5 ml
Apă distilată	7,5 ml

Scanned with OKEN Scanner

— *Clorallactofenolul* are următoarea compoziție:

Cloralhidrat cristalizat	
Fenol	în părți egale
Acid lactic	

b) *Coloratia Hotchkiss-McManus* pentru examinarea directă a unor preparate implică următoarea tehnică:

Fixarea preparatului cu alcool de 70° timp de 2 minute. Perii, scuamele și unghiile sînt în prealabil disociate cu hidroxid de potasiu, apoi fragmentate în particule mici. Acestea sînt așezate pe lame bine degresate și unse cu gelatină sau cu albumină Mayer, după care se usucă la etuvă la 55°, timp de 10—15 minute. Spălare cu apă distilată. Introducerea în baie apoasă de acid periodic 1%, timp de 2 minute. Tratarea cu reactiv Schiff (timp de 10 minute).

Urmează trecerea lamei prin 3 băi succesive de apă sulfuroasă, în decurs de 5 minute. Spălarea cu apă distilată și alcool de 95° (2 minute).

Deshidratare masivă cu alcool absolut (2 minute) și cu xilol (2 minute). Montare în balsam.

Prepararea reactivului Schiff necesită:

Fucsină bazică chimic pură	1 g
Apă distilată	120 ml
Acid clorhidric normal	20 ml
Bisulfit de sodiu	1 g

Fucsina bazică chimic pură se dizolvă în momentul fierberii în apă distilată. După răcire sub 50°, se adaugă acidul clorhidric normal și bisulfitul de sodiu, lăsîndu-se 24 de ore pînă la colorare.

Reactivul se păstrează în sticle brune și la întuneric, timp de cel mult o lună.

Apa sulfuroasă se prepară astfel:

Se amestecă extemporaneu 10 ml bisulfit de sodiu 10% și 10 ml acid clorhidric normal cu 180 ml apă distilată.

c) *Prepararea mediilor de cultură uzuale:*

1. *Mediul Sabouraud* are următoarea compoziție:

Peptonă pulbere	10 g
Maltoză sau glucoză nerafinată brută (sau miere de albine)	50 ml din sol. 40% (80 g)
Geloză (agar)	20 g
Apă	1 000 ml

Pentru preparare, se sterilizează în prealabil sticlăria (timp de o oră) la 180° la etuva Poupinel.

Glucoza, peptona și agarul (în cantitățile arătate mai sus) se dizolvă separat în apă (agarul se lasă înainte cu 24 de ore să se umfle în apă), apoi se amestecă într-un balon cu fundul plat și se adaugă apă; se încălzește pînă la fierbere (115—120°), apoi se lasă să coboare la 100°. Se amestecă cu o baghetă de sticlă. Se filtrează la cald prin vată hidrofilă așezată într-o pîlnie. Se adaugă cloramfenicol 0,5% și Actidione (ciclo-

Scanned with OKEN Scanner

heximid) 0,5‰. Se toarnă în tuburi încă fierbinte, 8—10 ml într-o eprubetă sau în cutii Petri ori în flacoane Erlenmayer. Se pun dopuri de vată și tifon. Se sterilizează în autoclav timp de 15—20 minute pînă la 120°, apoi se lasă să coboare la 100°. Se așază eprubetele în poziție înclinată, pînă la răcirea completă.

Pentru prepararea mediului Sabouraud lichid, la compoziția arătată nu se mai adaugă agar.

2. *Mediul cu grăunțe de cereale* — preconizat de Langeron și Milotchevich — are următoarea compoziție:

Făină de grîu (sau boabe de grîu, ovăz sau orez)	40 g
Geloză (agar)	20 g
Apă	1 000 ml

Preparare: boabele de ovăz, grîu sau orez se depun în fundul eprubetelor pe un strat de vată gros de 2 cm, îmbibat cu apă distilată pînă la baza stratului de grăunțe. Se sterilizează timp de 20 de minute la autoclav, la temperatura de 120°, de 2 ori la interval de 24 de ore (pentru orezul decorticat o singură dată).

În loc de boabe de cereale se poate utiliza făina acestora, cel mai folosit fiind în acest caz *mediul cu mălai,* care se prepară ca și mediul Sabouraud, mălaiul înlocuind zahărul, însă fără peptonă. Se recomandă ca sterilizarea mediului cu mălai să se facă prin tindalizare și nu prin vapori sub presiune, în autoclav, pentru a nu se provoca hidroliza hidraților de carbon.

Mediul cu mălai conține 125 g mălai la 3 000 ml apă.

3. *Mediul PCB* (mediul PCB Langeron + bilă) pentru identificarea *Candidei albicans* are compoziția următoare:

Pulpă de cartofi	20 g
Pulpă de morcovi	20 g
Geloză (agar)	20 g
Bilă proaspătă de bou	150 g
Apă	1 000 ml

Cartofii și morcovii se lasă la macerat timp de o oră într-un litru de apă, apoi se fierb 5 minute. Se adaugă geloza, se lasă 2 ore să se umfle și apoi se autoclavează, crescînd lent temperatura pînă la 120°. Se filtrează apoi prin vată hidrofilă, la cald, se repartizează în tuburi care se închid cu dopuri de vată tifonată și se sterilizează la 120° timp de 15 minute .Se adaugă bila proaspătă de bou.

4. *Mediul Pollacci* se prepară astfel:

Carne de vită	500 g
Peptonă Whitte	10 g
Clorură de sodiu	5 g
Agar	15 g
Glucoză	70 g

Carnea de vită se fierbe timp de o oră într-un vas acoperit. Produsul se filtrează și i se adaugă peptonă Whitte, clorură de sodiu și agar. Totul se fierbe din nou timp de 2 ore într-un vas acoperit, se filtrează

Scanned with OKEN Scanner

și se adaugă glucoza. Se repartizează în tuburi și flacoane, care se sterilizează repetat, 3 zile succesiv, cîte 20—30 de minute, la temperatura de 80°.

5. *Mediul de conservare Hibler.* O cantitate de creier proaspăt se trece prin mașina de tocat carne; la o parte de creier tocat se adaugă apoi 2 părți de apă. Se trece totul prin sită și se fierbe timp de 2 ore în sterilizatorul Koch. A doua zi se repartizează în tuburi și se sterilizează la autoclav.

6. *Mediul de conservare Grigoraki* se prepară din:

Splină de vițel	500 g
Peptonă	10 g
Agar	18 g
Apă	1 000 ml

7. *Mediul sintetic Raulin* are compoziția următoare:

Azotat de amoniu	4 g
Fosfat de amoniu	0,6 g
Carbonat de magneziu	0,4 g
Carbonat de potasiu	0,6 g
Sulfat de amoniu	0,25 g
Sulfat de zinc	0,07 g
Sulfat de fier	0,07 g
Silicat de potasiu	0,07 g
Zaharoză	70,00 g
Acid tartric	4,00 g
Apă distilată	1 500 g

8. *Mediul cu agar peptonat și glicerină* are următoarea compoziție:

Peptonă	10 g
Glucoză brută	20 g
Glicerină	50 g
Geloză	20 g
Apă	1 000 ml

Se fierb toate ingredientele împreună, fără glicerină, pînă la dizolvarea completă. Se filtrează într-un balon. Se adaugă glicerina și se sterilizează timp de 20 de minute la 110°. Se repartizează în eprubete și se înclină.

9. *Mediul Veillon* cu geloză are compoziția:

Bulion de carne și ficat	1 000 ml
Glucoză	20 g
Geloză	80 g

Prepararea începe cu amestecarea, la cald, a bulionului de carne și de ficat cu glucoza și geloza. Se aduce la pH-ul 7,2. Se repartizează în tuburi. Se sterilizează la 110° timp de 20 minute.

Bulionul de carne și de ficat se prepară astfel:

Carne tocată	360 g
Ficat tocat	100 g
Apă	1 800 ml
Acid clorhidric pur	15 g
Pepsină	1 g

Scanned with OKEN Scanner

Se amestecă carnea tocată și ficatul tocat cu apă, se fierbe amestecul și se adaugă acidul clorhidric și pepsina. Se lasă în baia de apă la 37°, timp de 2 ore. Se încălzește la 65° timp de 10 minute. Se filtrează.

10. *Mediul Tarozzi* se pregătește din:

Carne de vițel	800 g
Apă	1 000 ml
Peptonă	10 g
Clorură de sodiu	5 g
Glucoză	2 g
Albuș de ou coagulat	1—1,5 cm^3
Ulei de vaselină	2 ml

Se lasă la macerat carnea de vițel în apă timp de 24 de ore. Se dizolvă apoi peptona și clorura de sodiu în zeama de carne. Se filtrează prin hîrtie la pH 7,8. Se sterilizează la 120° timp de 30 minute. Se adaugă glucoză. Se repartizează în tuburi, și anume cîte 25 ml pentru fiecare tub, la fundul căruia se introduce, în prealabil, cîte un fragment de albuș de ou coagulat. Se adaugă deasupra ulei de vaselină. Se sterilizează totul la 110° timp de 20 de minute.

Mediul Lőffler (ser coagulat) este compus din:

Bulion sterilizat	1 parte
Ser proaspăt de cal sau bou	2 părți

Preparare: se amestecă aseptic bulionul sterilizat cu ser proaspăt de cal sau bou. Se repartizează cu o pipetă sterilă în eprubete, care se înclină și se sterilizează la o etuvă specială (sterilizatorul Koch), timp de o jumătate de oră la 75°.

12. *Mediul Campbell* are următoarea compoziție:

Bulion din 500 g carne de vită	1 000 ml
Peptonă	10 g
Glucoză	10 g
Clorură de sodiu	5 g
Cisteină	1 g
Geloză	20 g

Preparare: geloza este pusă la topit în bulionul care conține dinainte peptonă și clorură de sodiu. După fuziune, se adaugă cisteina — dizolvată, în prealabil, în cantitatea de soluție de sodiu necesară pentru aducerea pH-ului la 7,6—7,8.

Se repartizează circa 6 ml la un tub. Se sterilizează la 120° timp de 20 de minute. În momentul răcirii la 50°, se adaugă (steril) 1 ml sînge de cal sau de iepure citratat 0,5% și glucozat 1‰. Se menține timp de 3 ore la 60°. Eprubetele se înclină.

VI. APARATURA ȘI INSTRUMENTARUL NECESAR PENTRU EFECTUAREA EXAMENULUI MICOLOGIC

Aparatura necesară se compune din:

Microscop

Termostat (pentru temperaturi de 27 și 37°)

Scanned with OKEN Scanner

Autoclav
Frigider

Instrumentarul strict necesar este următorul:

Pense de epilat
Anse
Ace de corp străin
Bisturie
Foarfece
Chiurete
Apăsătoare de limbă
Valve vaginale
Tăviţe renale
Seringi diferite şi ace de seringi
Mojare cu pistil
Stative de lemn pentru eprubete

Sticlăria necesară:

Eprubete
Cutii Petri
Baloane Erlenmayer
Lame
Lamele
Pipete
Sticle picătoare.

Scanned with OKEN Scanner

UNII AGENȚI AI DERMATOFIȚIILOR SUPERFICIALE ÎN ȚARA NOASTRĂ

1. GENUL TRICHOPHYTON

T. ajelloi
T. equinum
T. gallinae
T. megninii
T. mentagrophytes asteroides
T. mentagrophytes interdigitale
T. quinckeanum
T. rubrum
T. schoenleinii
T. soudanense
T. terrestre
T. tonsurans
T. verrucosum
T. violaceum

2. GENUL MICROSPORUM

M. audouinii
M. canis
M. cookei
M. ferrugineum
M. gypseum
M. nanum
M. vanbreuseghemii

3. GENUL EPIDERMOPHYTON

E. floccosum

4. GENUL CANDIDA

Examinînd evoluția agenților micotici izolați în dermatofițiile depistate la Laboratorul de micologie al Centrului dermato-venerologic din București în perioada 1949—1978, se constată două tendințe: este vorba de scăderea masivă a pilomicozelor și a agenților cauzali respectivi *(T. violaceum, M. audouinii)*, precum și de creșterea însemnată a micozelor picioarelor și a principalului lor agent *Trichophyton rubrum*.

Scanned with OKEN Scanner

În ceea ce privește *Microsporum canis*, acesta a devenit în anul 1974 principalul agent patogen al pilomicozelor, producînd mai mult de jumătate din cazurile depistate. Incidența sa a crescut și în cazurile de herpes circinat micotic.

Principalele tendințe de evoluție a incidenței diferitelor specii de dermatofiți întîlnite sînt sintetizate în tabelul II, care se referă la 18 196

Tabelul II

SPECIA	1949—1950	1952—1961	1962—1971	1972—1976	1977—1978
T. rubrum	—	2,5	30,3	47,2	47,5
T. mentagrophytes interdigitale	0,9	15,5	27,0	24,0	22,2
T. mentagrophytes asteroides	5,1	7,6	5,5	3,9	1,9
T. quinckeanum	1,08	1,7	2,4	2,8	4,7
T. schoenleinii	14,5	9,4	1,05	0,2	un caz
T. tonsurans	19,6	5,7	1,3	0,4	0,16
T. verrucosum	—	1,6	1,5	0,11	0,1
T. violaceum	22,9	18,0	5,8	1,6	1,4
T. equinum	—	un caz	—	—	—
T. gallinae	—	un caz	0,09	—	—
T. gourvilli	—	—	—	—	2 cazuri
T. soudanense	—	—	—	un caz	—
T. yaoundei	—	—	—	—	un caz
M. audouinii	22,5	21,3	6,5	2,7	1,3
M. canis	9,3	11,3	4,9	10,5	10,4
M. ferrugineum	2,3	3,8	1,3	0,15	0,2
M. gypseum	—	0,25	0,8	0,2	0,2
M. nanum	—	—	un caz	—	—
E. floccosum	0,6	1,3	10,3	5,2	3,5
TOTAL CAZURI	736	3 950	3 573	6 288	3 649

Scanned with OKEN Scanner

de tulpini de dermatofiţi izolate între 1949 şi 1978 la Centrul dermato-venerologic.

Trecem acum la descrierea fiecărei specii de agent fungic în parte:

TRICHOPHYTON AJELLOI

Identificare: Vanbreuseghem, în 1952.

În România a fost izolat din sol de R. Evolceanu, I. Alteraş, I. Cojocaru, în anul 1959.

Mediul de cultură: Sabouraud.

Dezvoltarea culturilor: o săptămînă.

Aspectul macroscopic al culturilor: colonii fin-gipsoase, de culoare ocru, cu pigment roşu-acaju, care ajunge în mediu (fig. 9).

Aspectul microscopic al culturilor:

— *macroconidii* numeroase, alungite, în formă de „trabuc" sau de „franzelă" cu numeroase loji, cu extremitatea rotunjită, cu dublu contur;

— *microconidii,* uneori;

— unele tulpini prezintă *micelii „în racheta", vrile strînse, clamidospori „în lanţuri".*

Gazdă: solul (dermatofil geofil). Produce sporadic dermatofiţii la animale (vite, cîine, cobai, cai) şi la om (cazuri rare).

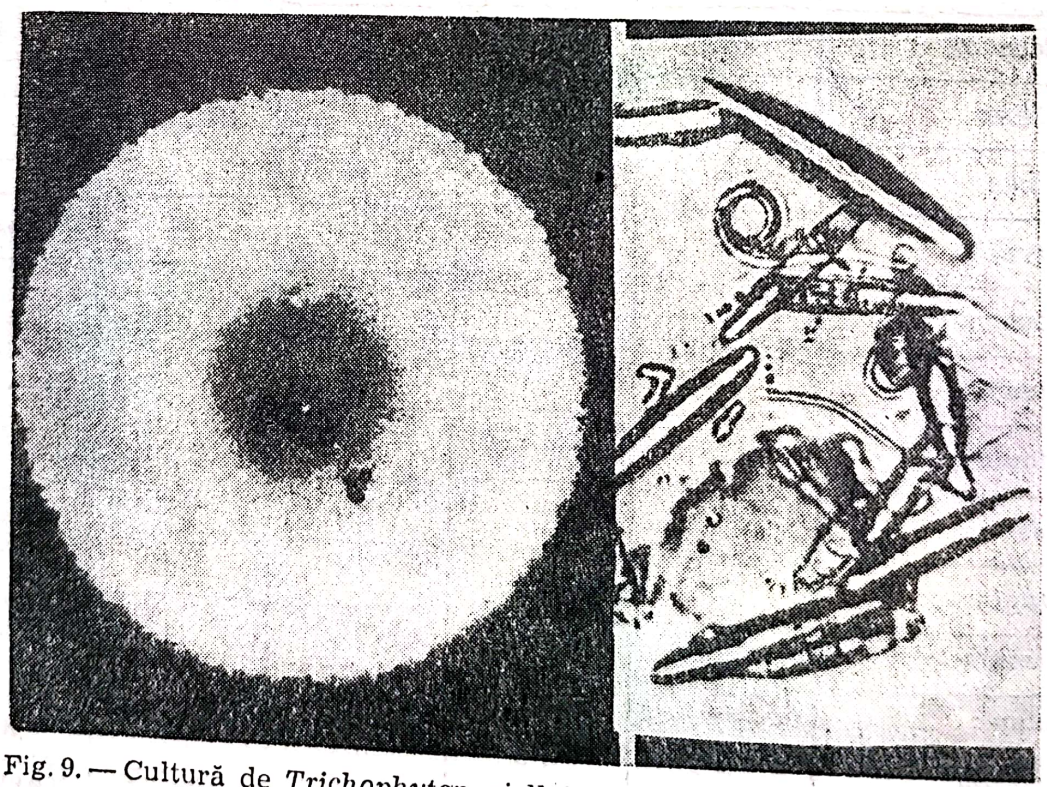

Fig. 9. — Cultură de *Trichophyton ajelloi* izolat din sol (aspect macroscopic şi microscopic).

Scanned with OKEN Scanner

Inoculat experimental la animale de laborator și la om, a produs în mai multe cazuri leziuni micotice.

La Centrul Dermato-venerologic, T. ajelloi a fost izolat din 148 de probe de sol, ceea ce reprezintă 27% din probele examinate.

TRICHOPHYTON EQUINUM

Identificare: Matruchot și Dassonville, în 1898; Gedoelst în 1902. *În România,* a fost izolat de R. Evoluceanu și A. Avram, în 1959, la cai și la om.

Modul de parazitare a firelor de păr: ectothrix, cu lanțuri de spori relativ mari. *In vitro,* el crește pe păr de cal, dar nu și pe păr de om, deoarece părul de cal conține și acid nicotinic.

Modul de cultură: Sabouraud. Se dezvoltă mai bine pe mediul cu acid nicotinic (Niacin).

Dezvoltarea culturilor: încet, în 2—3 săptămîni.

Aspectul macroscopic al culturilor: colonie albă, pufoasă, ușor cutată. Cînd se învechește, capătă un revers galben-roșcat, maroniu la centru, gălbui la periferie. Suprafața își schimbă culoarea de la alb la roz după 14 zile (fig. 10).

Aspectul microscopic al culturilor (fig. 11):

— *macroconidii* puțin frecvente; uneori lipsesc;

— *microconidii* frecvente, variabile ca formă, de obicei piriforme;

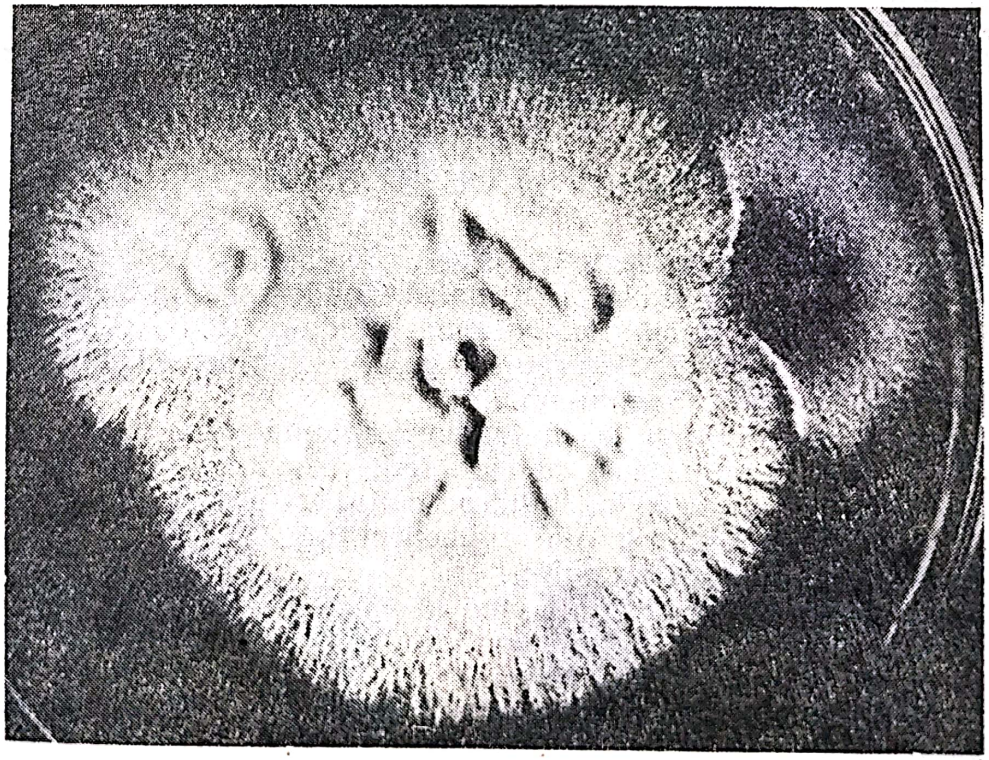

Fig. 10. — Cultură de *Trichophyton equinum.*

Scanned with OKEN Scanner

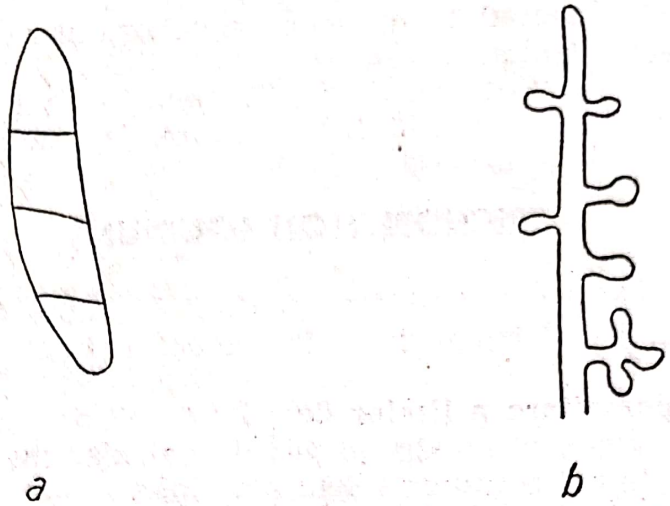

Fig. 11. — Aspect al culturii de *Trichophyton equinum*.
a — macroconidie; *b* — microconidii.

— *micelii „în rachetă"*, uneori;
— *organe nodulare*, relativ rare.

Gazdă: calul (dermatofit zoofil). Este agentul specific al micozelor la cai. Poate fi transmis foarte rar și la om. S-au semnalat și unele cazuri la viței.

Leziuni clinice la om:
— *tinea corporis*;
— foarte rar, tricofiții supurate ale bărbii.

La Centrul Dermato-venerologic a fost izolat, în 1959, la 3 cai și la 2 copii.

TRICHOPHYTON GALLINAE

Identificare: Megnin, în 1881; Silva și Benham, în 1952.

În România, a fost izolat la om de St. Teodorescu, în anul 1927.

Sinonime: Epidermophyton gallinae (Megnin, 1881); *Achorion gallinae* (Sabouraud, 1910); *Microsporum gallinae* (Grigoraki, 1939).

Mediul de cultură: Sabouraud.

Aspectul macroscopic al culturilor: colonia este mică, reliefată, albă, cu suprafața pufoasă și cu cute radiare slabe. Un pigment roșu-zmeuriu difuzează în masa mediului de cultură. Colonia seamănă cu cea de *T. quinckeanum*, avînd în plus pigmentul (fig. 12).

Aspectul microscopic al culturilor:
— *macroconidii* se găsesc numai la unele tulpini; sînt ovale, alungite, cu pereți groși, dar netezi, conținînd 2—6 celule, se dezvoltă mai ales pe medii îmbogățite (fig. 13);
— *microconidii* puține, piriforme, ovalare, de 3—5 μ, așezate în *acladium*;
— *clamidospori* intercalari și terminali;

Scanned with OKEN Scanner

Fig. 12. — Cultură de *Trichophyton gallinae.*

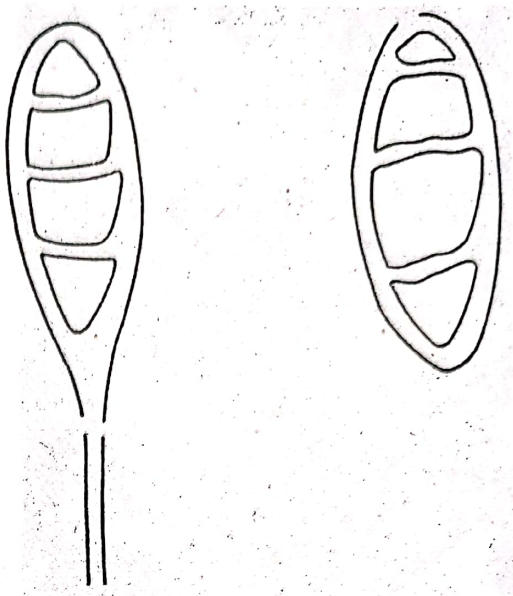

Fig. 13. — Macronidii de *Trichophyton gallinae.*

— *filamente* „în spirală".

Gazdă: este un dermatofit zoofil. A fost izolat la găină, porumbel, curcă, canar, precum și la pisică, șoarece, cîine. Provoacă doar în mod excepțional dermatomicoze la om.

Leziuni clinice la om:

— *tinea corporis;* foarte rar leziuni pilare (cu parazitare *endothrix)* (fig. 14).

La Centrul Dermato-venerologic a fost depistat un caz de tricofiție subinflamatorie în pielea capului (R. Evolceanu, I. Alteraș, 1959) și un caz de *tinea corporis* pe antebrat (I. Alteraș, A. Conu, 1962).

TRICHOPHYTON MEGNINII

Identificare: Blanchard, în 1896.

În România, a fost izolat de R. Evolceanu și G. Vișinescu, în anul 1948.

Sinonime: Trichophyton cu cultură roză (Sabouraud, 1898); *Trichophyton rozeum* (Sabouraud după Bodin, 1902); *Trichophyton rozaceum* (Sabouraud, 1909); *Trichophyton vinosum* (Saubouraud, 1910); *Megatrichophyton rozeum* (Dodge, 1935).

Modul de parazitare a firelor de păr: *ectothrix,* cu spori „în lanțuri".

Mediul de cultură: Sabouraud. Se deosebește de toți dermatofiții prin aceea că, pentru creștere mai bogată necesită adăugarea de histidină la mediu. Pe mediul cu tripticază, se produc mai abundente macroconidii și microconidii. Diferențierea de *T. rubrum* se poate face pe mediul de cultură cu geloză — nitrat de amoniac (Georg).

Scanned with OKEN Scanner



Fig. 15. — Cultură de *Trichophyton megninii.*

← Fig. 14. — Leziune cutanată umană produsă de *Trichophyton gallinae.*

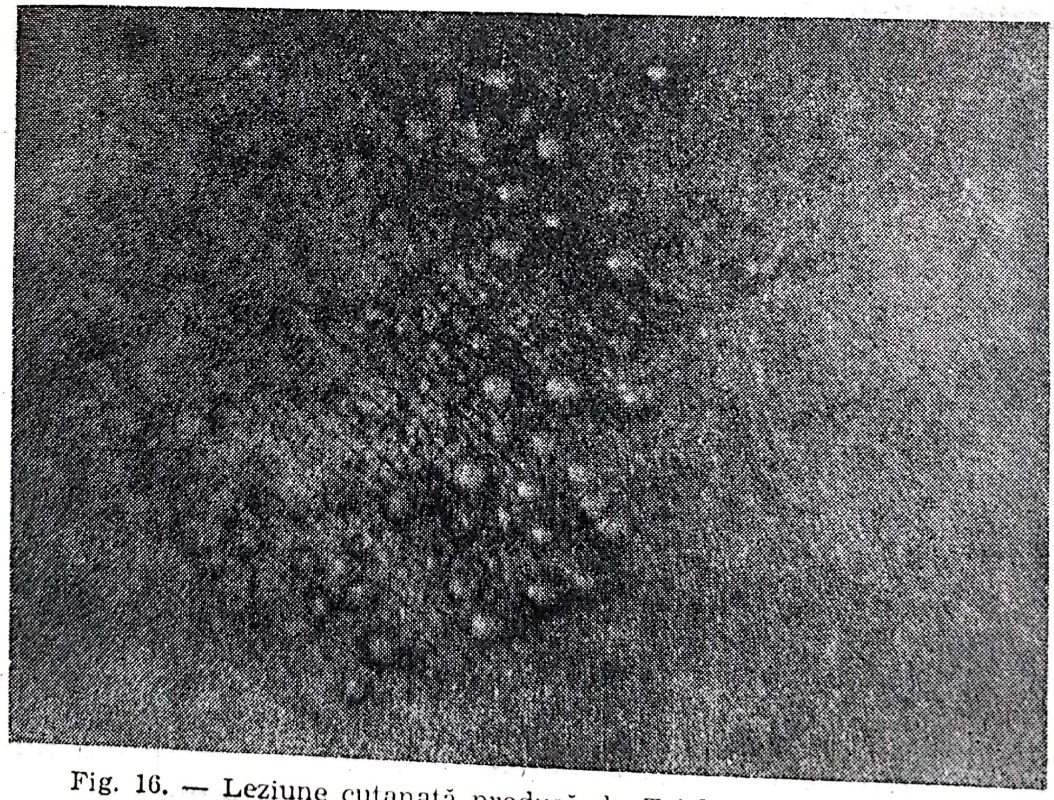

Fig. 16. — Leziune cutanată produsă de *Trichophyton megninii.*

Scanned with OKEN Scanner

Aspectul macroscopic al culturii (fig. 15): colonia este pufoasă pînă la catifelată, la început albă; mai tîrziu, devine roz-pală pînă la violet; un roşu nedifuzibil este perceput pe reversul culturii.

Aspectul microscopic al culturilor:

— *macroconidiile* nu sînt frecvente, sînt lungi, în formă de „creion", asemănătoare cu cele de la *T. rubrum*;

— *microconidii* mici, piriforme.

Gazdă: omul (dermatofit antropofil), de la care se pot îmbolnăvi în mod excepţional şi unele animale (cîine, pisică, vite), precum şi găina.

Leziuni clinice umane:

— tricofiţia uşor inflamatorie a bărbii; au mai fost semnalate leziuni unghiale şi cutanate.

În cauzistica Centrului Dermato-venerologic: un caz de *tinea barbae* (1951) şi un caz de *tinea corporis* (1968) (fig. 16).

TRICHOPHYTON MENTAGROPHYTES ASTEROIDES

Identificare: Robin, în 1853; Blanchard, în 1896, varianta granulară (asteroides).

În România a fost descris la om de St. Teodorescu (1927); la şoarece de A. Avram şi I. Alteraş (1956); la cobai, de R. Evolceanu şi A. Avram; la iepure, de I. Alteraş şi I. Cojocaru (1964); la viţel, de E. Ujvari, I. Orlik, A. Donat (1965); în sol, de R. Evolceanu, I. Alteraş, I. Cojocaru (1961).

Sinonime: T. gypseum (Bodin, 1902); *T. granulosum* (Sabouraud, 1909); *T. radiolatum* (Sabouraud, 1910); *T. asteroides* (Sabouraud, 1910).

Modul de parazitare a firelor de păr: *ectothrix* micoid.

Mediul de cultură: Sabouraud.

Dezvoltarea culturilor: vizibilă la 6—8 zile de la însămînţare.

Aspectul macroscopic al culturilor: suprafaţa coloniei are aspect alb-crem, gipsos. Colonia este la început albă, avînd centrul uneori puţin ridicat, iar periferia mărginită de radiaţii fine pufoase, care se pierd pe nesimţite în suprafaţa mediului. Cîteodată, apare un aspect de steluţe gipsate. Cu ajutorul ansei, suprafaţa culturii se detaşează uşor de mediul nutritiv (fig. 17).

Aspectul microscopic al culturilor (fig. 18):

— *macroconidii* cu extremitatea rotunjită, legate de micelii printr-un pedicul scurt şi gros sau izolate în masa microconidiilor; sînt septate şi se găsesc în număr mai redus decît la *Microsporum canis*;

— *microconidii* rotunde, dispuse în masă compactă, izolate sau „în ciorchine";

— *spire* (sau „vrile"), produse din abundenţă de unele tulpini;

— *terminaţii filamentoase* „în coarne de cerb".

Gazdă: animalele (dermatofit zoofil), provocînd însă şi leziuni la om. Se găseşte la cal, oaie, capră, cîine, pisică, măgar, porc, precum şi la şoarece, şobolan, veveriţă, arici, vulpe, dihor, maimuţă, cangur.

Scanned with OKEN Scanner

Fig. 17. — Cultură de *Trichophyton mentagrophytes asteroides.*

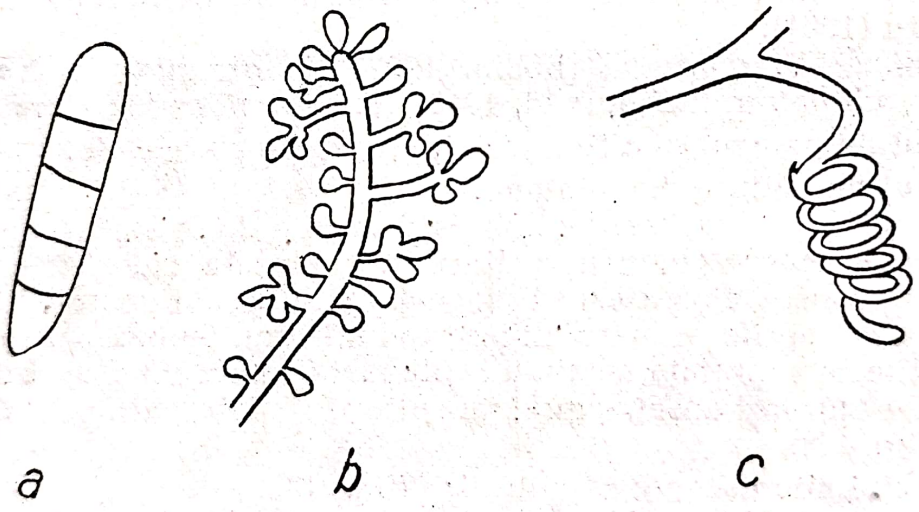

Fig. 18. — Aspect microscopic al culturii de *Trichophyton mentagrophytes asteroides.*
a — macroconidie; *b* — microconidii; *c* — vrile.

Leziuni clinice la om:
— tricofiţii supurate în pielea capului şi barbă (fig. 19);
— tricofiţii uscate ale pielii capului (mai rar);
— herpes circinat inflamator pe pielea glabră (fig. 20).

În cazuistica Centrului Dermato-venerologic din perioada 1949—1976, acest dermatofit a determinat 774 de cazuri de dermatomicoze la

Scanned with OKEN Scanner

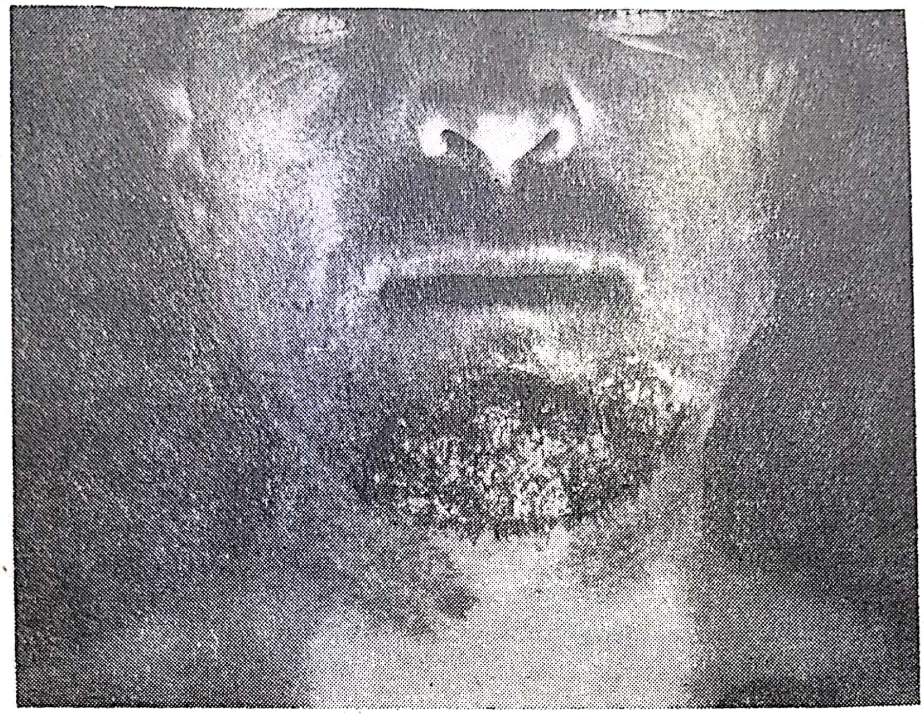

Fig. 19. — *Kerion celsi* al regiunii mentoniere produs de *Trichophyton mentagrophytes asteroides.*

Fig. 20. — Herpes circinat al antrebraţului, provocat de *Trichophyton mentagrophytes asteroides.*

Scanned with OKEN Scanner

om. Incidența sa este în scădere, el reprezentînd în intervalul 1952—1961 un indice de 7,6% din totalul tulpinilor izolate, indice care a scăzut la 5,5% în următorii 10 ani, rămînînd de numai 3,9% în perioada 1972—1976.

T. mentagrophytes asteroides a fost principalul agent de îmbolnăvire în cazurile de *Kerion celsi* din ultimii 15 ani, provocînd 46% din totalul micozelor supurate. El a mai produs 14,9% din cazurile de *tinea corporis*, 4,4% din cele de *tinea manum*, precum și cîte 0,5% din cazurile de *tinea pedis* și de *tinea unguium*.

TRICHOPHYTON MENTAGROPHYTES, VAR. INTERDIGITALE

Identificare: Priestley, în 1917.

În România, a fost descris de R. Evolceanu și G. Vișinescu, în 1948.

Sinonime: Trichophyton pedis (Otta, 1922); *Trichophyton Kaufmann-Wolf* (1922). (I se mai spune și *Epidermophyton Kaufmann-Wolf*, deoarece parazitează numai pielea, nu și perii).

Mediul de cultură: Sabouraud.

Dezvoltarea culturilor: acoperă repede suprafața mediului de cultură.

Aspectul macroscopic al culturilor: colonie pufoasă albă. Cu timpul, capătă un aspect fin, prăfos (fig. 21).

Aspectul microscopic al culturilor:

— *macroconidii rare*, în formă de „suveică".

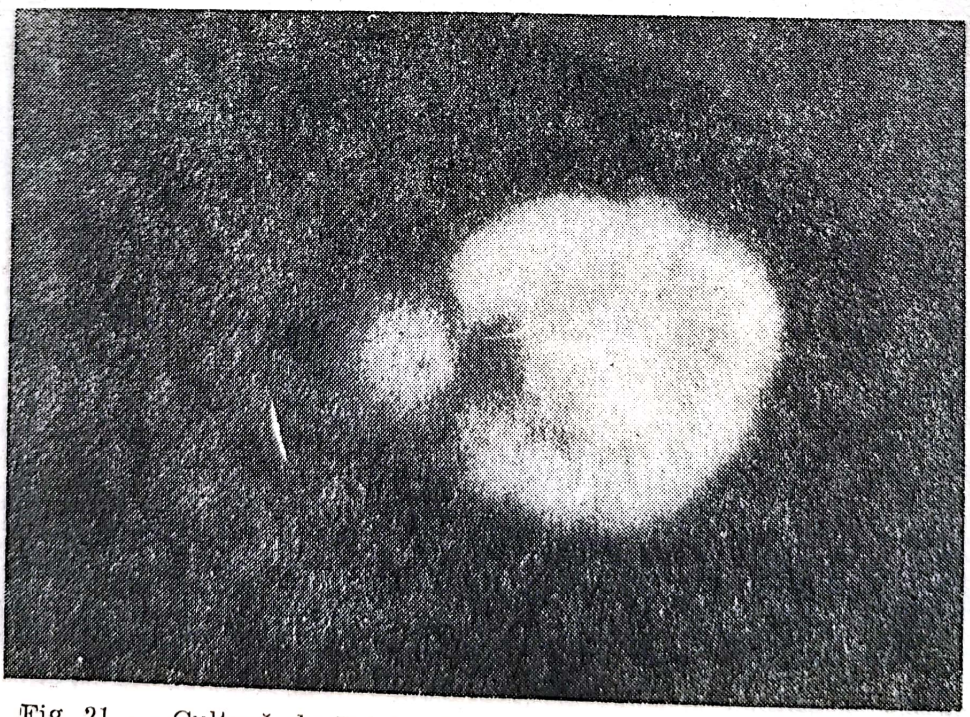

Fig. 21. — Cultură de *Trichophyton mentagrophytes interdigitale*.

Scanned with OKEN Scanner

Fig. 22. — Leziune cutanată determinată de *Trichophyton mentagrophytes interdigitale.*

— *microconidii numeroase*, rotunde, „în ciorchini" simpli sau compuși;

— *spire* sau ramificații „în coarne de cerb".

Gazdă: omul (dermatofit antropofil).

Leziuni clinice la om:

— epidermofiție dishidrotică palmoplantară și interdigitală *(tinea pedis, tinea manum)* (fig. 22).

— onicomicoză *(tinea unguium)* — însoțește o parte din epidermofiții;

— epidermofiție inghinală *(tinea cruris)* — mult mai rar.

În cazuistica Centrului Dermato-venorologic din perioada 1949—1976, *T. mentagrophytes interdigitale* reprezintă 3 122 cazuri, adică 21,5% din tulpinile de dermatofiți izolate. Acest dermatofit a determinat 12,4% din cazurile de *tinea pedis*, 26,8% din cele de *tinea manum*, 14,9% din cele de *tinea unguium* și 3,3% din cazurile de *tinea cruris*. A produs, de asemenea, 1,4% din leziunile de *tinea corporis*. O serie de cazuri aveau leziuni asociate, cu mai multe localizări.

TRICHOPHYTON QUINCKEANUM

Identificare: Zopf, în 1890.

În România, a fost izolat la om de R. Evolceanu și G. Vișinescu (1948); la șoarece și la pisică, de A. Avram și I. Alteraș (1956); în sol, de R. Evolceanu, I. Alteraș, I. Cojocaru (1961).

Scanned with OKEN Scanner



Fig. 23. — Peri de iepure parazitați cu *Trichophyton quinckeanum* (aspect microscopic).

Fig. 24. — Cultură de *Trichophyton quinckeanum*.

Scanned with OKEN Scanner

Sinonime: Achorion quinckeanum: Achorion muris; Sabouraudites quinckeanum; Trichophyton niveum.

Mod de parazitare a firelor de păr (fig. 23).

— *endothrix* de tip favic;

— rareori *ectothrix*, microid.

Mediul de cultură: Sabouraud.

Dezvoltarea culturilor: 2—3 săptămîni.

Aspectul macroscopic al culturilor (fig. 24 și 25): colonia are formă rotundă, aspect pufos (cu puf scurt), catifelat, culoare albă. Centrul este uneori ușor deprimat, iar alteori ridicat în formă de cupolă și cu margini radiale, care se pierd ușor în masa mediului de cultură (franjuri scurte).

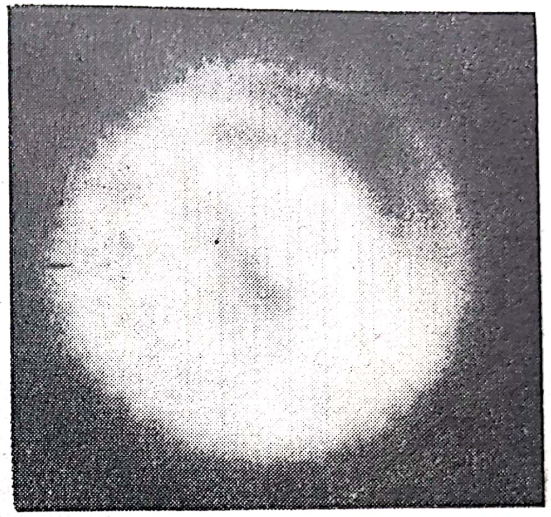

Fig. 25. — Cultură de *Trichophyton quinckeanum.*

Aspectul microscopic al culturilor:

— *macroconidii* neregulate cu perete subțire; se găsesc numai la unele tulpini;

— *microconidii* relativ numeroase, ovalare, așezate în *acladium.*

Criteriul sigur de diferențiere a acestei specii este numai inocularea la animale de laborator (în special la șoareci albi), la care provoacă apariția unor formațiuni caracteristice — godeuri, tipice pentru favus.

Gazdă: dermatofit zoofil. Se găsește la șoarece (agentul favusului murin), șobolan, pisică, vite, cîine, cal, oaie, iepure, vulpe. De menționat că la șoarecele alb, în crescătorii, poate produce adeseori epizootii (fig. 26). Pisica se contaminează ușor de la șoarece. De la animale, se poate contamina și omul.

Leziuni clinice la om:

— pe pielea glabră — herpes circinat, cu sau fără godeuri (fig. 27);

— localizat (mai rar) în regiunile păroase, produce:

- tricofiții de aspect tondant;
- favus cu godeuri;
- *Kerion celsi* în pielea capului;
- *sicozis* în barbă (mai mult sau mai puțin inflamator).

În cazuistica Centrului Dermato-venerologic, pe perioada 1949—1976, *T. quinckeanum* a provocat 340 de îmbolnăviri de dermatomicoze, reprezentînd 2,3% din tulpinile de dermatofiți izolate.

Acest dermatofit a determinat 17% din cazurile de *Kerion celsi* (fiind al doilea agent fungic în ordinea importanței în kerioane) și 11,9% din cazurile de *tinea corporis.* În rest, el a determinat un număr redus de îmbolnăviri; 1,8% din cazurile de *tinea capitis;* 0,3% din cazurile de *tinea unguium;* 0,3% din cele de *tinea manum;* 0,14% din cazurile de *tinea cruris.*

Scanned with OKEN Scanner



Fig. 26. — Leziuni produse de *Trichophyton quinckeanum* la şoarecele alb.

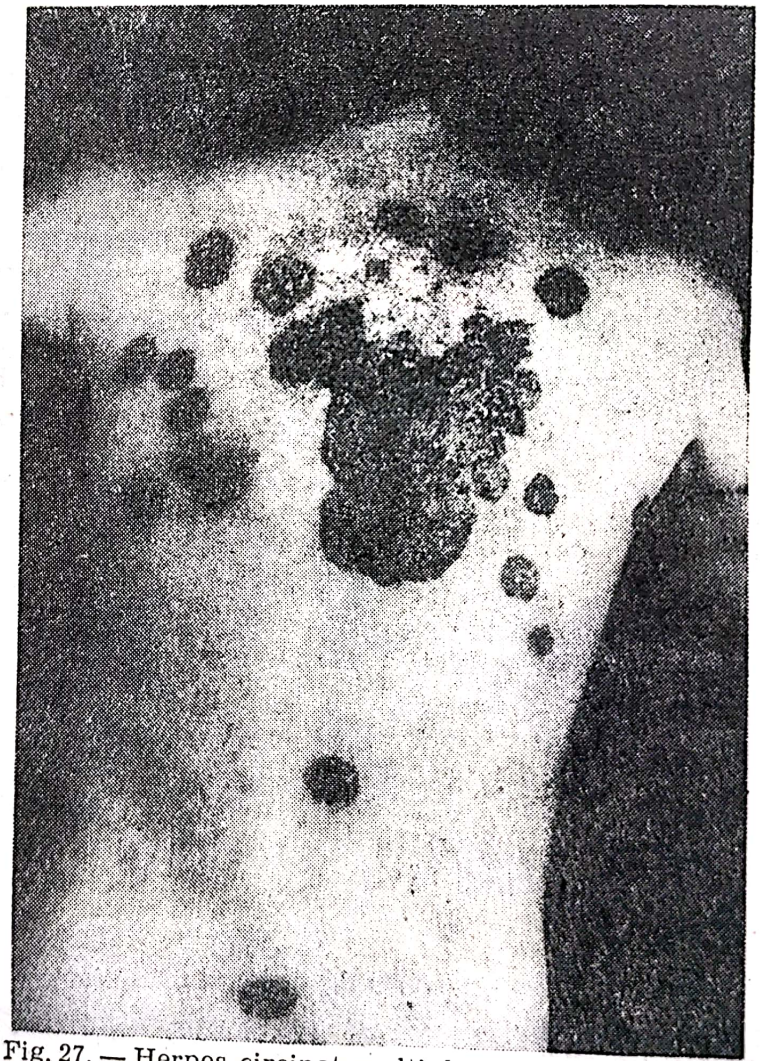

Fig. 27. — Herpes circinat multiplu provocat de *Trichophyton quinckeanum.*

Scanned with OKEN Scanner

TRICHOPHYTON RUBRUM

Identificare: Castellani, în 1902, Sabouraud, 1911.

În România, a fost izolat de R. Ilea, în 1956.

Sinonime: Epidermophyton rubrum (Castellani, 1910); *Trichophyton purpureum* (Bang, 1910); *Trichophyton rubidum* (Priestley, 1917); *Trichophyton marginatum* (Nuijs, 1921); *Trichophyton plurizoniforme* (MacCarthy, 1925); *Trichophyton lanoroseum* (MacCarthy, 1925); *Trichophyton multicolor* (Magalhaes-Neves, 1927); *Trichophyton kagawaense* (Fujii, 1931).



Fig. 28. — Culturi de *Trichophyton rubrum*.

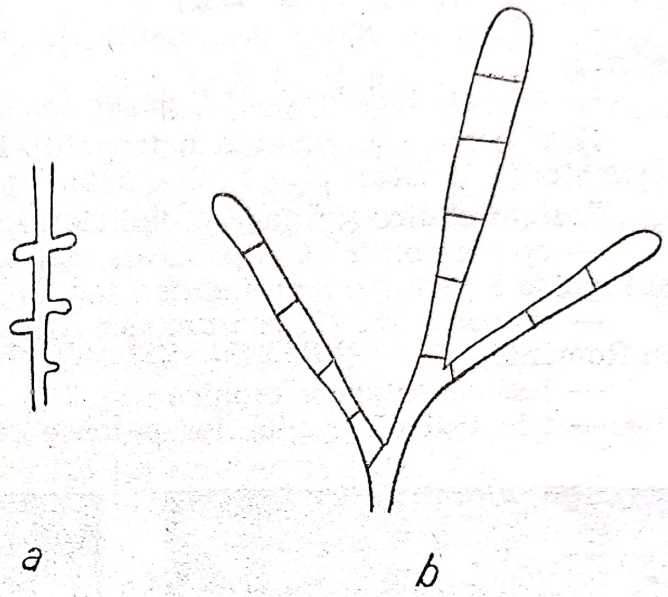

Fig. 29. — Aspect microscopic al culturii de *Trichophyton rubrum*.
a — microconidii; *b* — macroconidii (rare sau absente).

Mod de parazitare a firelor de păr: *endothrix* sau *ectothrix*. Parazitează destul de rar firele de păr.

Mediul de cultură: Sabouraud.

Dezvoltarea culturilor: 7—10 zile.

Aspectul macroscopic al culturilor (fig. 28):

— forma pufoasă este albă, ca un disc reliefat, înconjurat de o zonă periferică de praf fin;

— forma granulară este fin-prăfoasă, albă la început, dar își schimbă destul de repede culoarea prin apariția unui pigment roșu-viu, ca purpura. Aceasta se poate ivi mai întîi în porțiunea cea mai adîncă a coloniei, ajungînd să cuprindă și restul ei, spre suprafață. Uneori însă, se limitează numai la anumite sectoare, cu nuanțe variate, în zone con-

centrice, de la galben la mov, roz, roșu etc. De cele mai multe ori, pigmentul apare mai roșu pe mediul cu mălai.

Aspectul microscopic al culturilor (fig. 29):

— *macroconidii*, la unele tulpini, în formă de „creion", ușor rotunjite la capăt, cam rudimentare. Acestea se găsesc în special la forma granulară, la care și microconidiile (aleuriile) sînt mai frecvente;

— *microconidii* piriforme în *acladium* sau „în ciorchine", la început puține, treptat mai numeroase;

— *filamente miceliene* ramificate, segmentare uneori în articole scurte;

— *organe nodulare* pot fi găsite uneori.

Gazdă: omul (dermatofit antropofil). În mod excepțional, a provocat dermatofiții la cîine, pisică, vite, oaie, iepure, cobai, șoarece.

Leziuni clinice (în general polimorfe):

— epidermofiție de tip uscat, mai ales plantară sau palmară, dar și inghinală *(eczema marginatum)* (fig. 30);

— onicomicoză *(T. rubrum* este principalul agent al onicomicozelor în România);

— leziuni cutanate cronice (fig. 31);

— tricofiții ale regiunilor păroase (barbă sau pielea capului).

Fig. 30. — Leziuni inghinale și pe pielea glabră produse de *Trichophyton rubrum.*

Fig. 31. — Leziuni cutanate cronice la nivelul gambei, determinate de *Trichophyton rubrum.*

Scanned with OKEN Scanner

In *cazuistica Centrului Dermato-venerologic* din perioada 1949—1976, *T. rubrum* a fost izolat în 4 140 de cazuri de dermatomicoze, fiind dermatofitul cel mai frecvent întîlnit la noi. În ultimii 15 ani, *T. rubrum* a produs 74,5% din cazurile de *tinea unguium*, 65,1% din cazurile de *tinea cruris*, 61% din cazurile de *tinea manum*, 51,1% din cazurile de *tinea pedis*, 20,5% din cazurile de *tinea corporis*, 1% din cazurile de micoze supurate.

La aceiași bolnavi s-au constatat adeseori două sau mai multe localizări. La mai mult de jumătate dintre bolnavi, au predominat leziunile uscate. Leziunile produse de *T. rubrum*, sînt, în general, mai rebele la tratament decît cele provocate de alți dermatofiți. Ele necesită adesea, pe lîngă tratamentul local, și un tratament general cu griseofulvină.

Incidența *T. rubrum* a crescut continuu, după cum urmează: 2,5% (1952—1961), 30,3% (1962—1971), 47,2% (1972—1976) din totalul tulpinilor de dermatofiți izolate.

TRICHOPHYTON SCHOENLEINII

Identificare: Lebert, în 1845; Langeron și Milotchewitch, în 1930. *În România,* a fost izolat de Petrini-Galatzi, în 1918.

Sinonime; Oidium schoenleinii (Lebert, 1845), *Achorion schoenleinii* (Remak, 1845);

Modul de parazitare a firului de păr: *endothrix.*

Examenul microscopic al firului de păr parazitat: tuburi miceliene de diferite mărimi, segmentate inegal și ramificate dicotomic sau în lanțuri de dimensiuni variabile (6—8 μ); grupuri de artrospori de formă neregulată, așezați ca oasele tarsului (*„tarse favice"*). Dacă disocierea se face cu hidroxid de potasiu, se observă bule de aer de diferite dimensiuni, iar între ele filamente miceliene ușor ondulate și segmentate în articole inegale.

Examenul micologic al godeului favic arată un amestec neregulat de filamente miceliene împletite, cu conglomerate de spori mari.

Mediul de cultură: Sabouraud. Nu necesită tiamină. Creșterea normală pe mediu cu tiamină îl deosebește de *T. verrucosum* și *T. violaceum.* Se dezvoltă foarte bine pe mediul Pollacci, pe care redă mai bine pigmentul culturii și păstrează culturile mai mult timp nepleomorfizate.

Dezvoltarea culturilor: încet, în 10—15 zile de la însămînțare.

Aspectul macroscopic al culturilor: uneori, colonia este netedă, de culoare gălbuie-cenușie, ca ceara. Alteori, este proeminentă, zbîrcită, ca un burete sau chiar deprimată ca un crater de vulcan, cu o serie de arborizații periferice, care se pierd în mediul de cultură (fig. 32).

Aspectul microscopic al culturilor (morfologie săracă):

— *clamidospori* variabili ca formă (aspect de cuie);

— *filamente miceliene* cu aspecte mai particulare de „coarne de cerb" sau „candelabre".

Scanned with OKEN Scanner

Fig. 32. — Cultură de *Trichophyton schoenleinii.*

Fig. 33. — Leziuni favice în pielea capului.

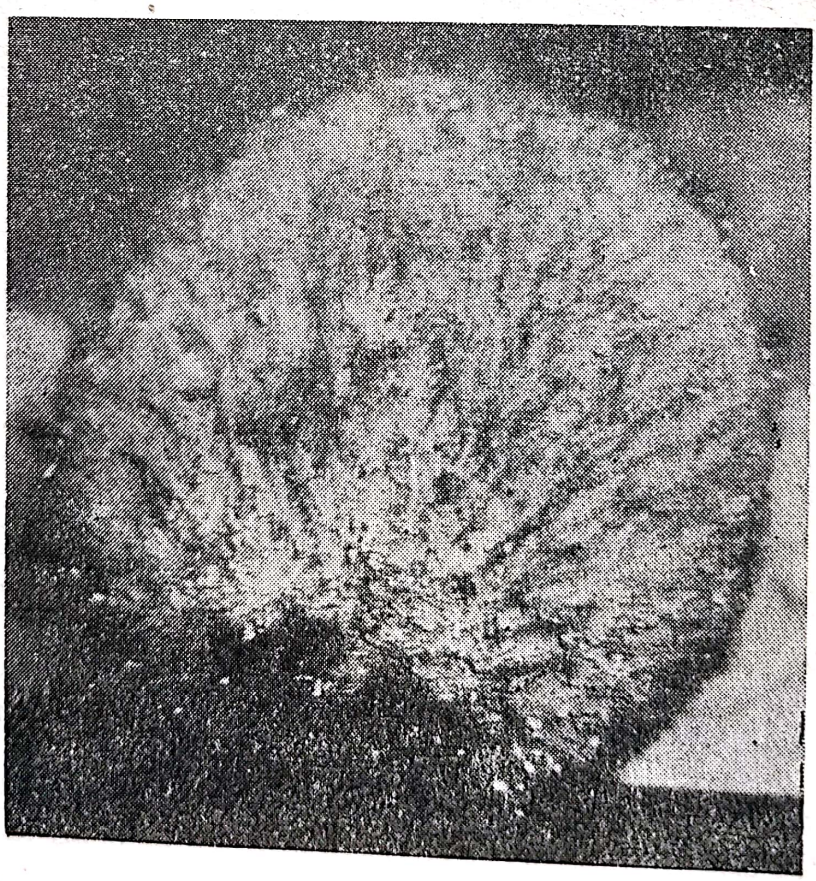

Scanned with OKEN Scanner

Gazdă: omul. Este un dermatofit antropofil, care provoacă numai excepțional dermatofiții la animale: cîine, pisică, vite, iepuri, șoareci, cobai sau la păsări.

Leziuni clinice:

— pe pielea capului; peri favici lipsiți de luciu, cenușii, subțiați; godeuri; alopecie cicatriceală (fig. 33);

— pe pielea glabră; leziuni polimorfe, eritematoscuamoase, alteori monomorfe, cu godeuri;

— leziuni unghiale.

În *cazuistica Centrului Dermato-venerologic* din perioada 1949—1976, *T. schoenleinii* a fost izolat de la 560 de bolnavi. Incidența sa este însă într-o continuă și importantă scădere, ea înregistrînd, succesiv, următoarele valori față de totalul tulpinilor de dermatofiți: 14,5% (1949—1950), 9,4% (1952—1961), 1,05% (1962—1971), 0,5% (1972—1976). Acest dermatofit a provocat, în ultimii 15 ani, 4,5% din cazurile de *tinea capitis*, 0,2% din cele de *tinea corporis* și 0,16% din cazurile de *tinea unguium*.

T. schoenleinii nu se mai întîlnește în prezent în țara noastră decît sporadic.

TRICHOPHYTON SOUDANENSE

Identificare: Joyeux, în 1912, Vanbrenseghen, 1950.

În România, a fost izolat de I. Cojocaru și Vl. Balotă în 1976.

Distribuția geografică: Africa de Vest, Algeria, Angola, Zair.

Modul de parazitare a firului de păr: *endothrix*.

Mediul de cultură: Sabouraud. Se poate folosi și mediul Löwenstein.

Dezvoltarea culturilor: 7—14 zile.

Aspectul macroscopic al culturilor: după 7 zile apar mici colonii, cu diametrul de 2—3 mm, de culoare galbenă-aurie, asemănătoare cu cea a caisei. După 14—18 zile, coloniile ajung la un diametru de 1 cm, păstrîndu-și culoarea galbenă-aurie atît pe față, cît și pe reversul lor. Suprafața coloniilor capătă aspectul pielii de căprioară, fiind cutată în mod neregulat. Marginile prezintă franjuri fine și abundente, care pătrund în mediu spre profunzime.

Culturile obținute pe mediul Löwenstein sînt mai pigmentate, luînd cu timpul culoarea maron-închis.

Examenul microscopic al unui fragment de colonie pune în evidență filamente groase, galbene, încîlcite în mănunchiuri greu disociabile și fragmentate în artrospori asemănători falangelor.

Examenul microscopic al elementelor de suprafață, prin metoda *scotch*-ului, după colorarea cu albastru lactofenol, arată filamente segmentate frecvent în artrospori și microconidii. În cultura pe lamă, se pot observa, în plus, ramificații caracteristice, în unghi ascuțit, care se îndreaptă în sensul de creștere a filamentului principal, cît și în sensul opus direcției de creștere a acestuia.

Leziuni clinice: *tinea capitis, tinea corporis, tinea pedis, tinea unguium.*

Scanned with OKEN Scanner

În cazuistica Centrului Dermato-venerologic, în anul 1976, a fost izolat *T. soudanense* de la o bolnavă prezentînd leziuni unghiale de mîini și picioare. Bolnava era originară dintr-o țară africană.

TRICHOPHYTON TERRESTRE

Identificare: Durie și Frex, în 1957.

În România, a fost izolat din sol de către R. Evolceanu, I. Alteraș și I. Cojocaru, în anul 1960.

Nu invadează firul de păr.

Mediul de cultură: Sabouraud.

Aspectul macroscopic al culturilor: colonie de aspect granulos, plată, de culoare gălbuie, oarecum asemănătoare cu cea de *Trichophyton mentagrophytes asteroides* (fig. 34). Pe revers, poate fi un pigment roșietic.

Aspectul microscopic al culturilor (fig. 35):

— *macroconidii* numeroase, de formă cilindrică, deloc sau puțin septate:

— *microconidii* sferice sau piriforme;

— *spire* strînse.

Gazdă: solul, unde se găsește foarte frecvent (dermatofit geofil).

În cazuistica Centrului Dermato-venerologic, dintr-un număr de 750 de probe de sol, la 8,9% din acestea, s-a izolat *T. terrestre*. Poate fi găsit



Fig. 34. — Cultură de *Trichophyton terrestre*.



Fig. 35. — Aspect microscopic al culturii de *Trichophyton terrestre*.

Scanned with OKEN Scanner

și în blana unor mici mamifere. În mod excepțional, poate provoca dermatofiții la animale și la om. De regulă, este însă nepatogen pentru om.

O inoculare experimentală la șoarecele alb a produs o leziune micotică, ce a invadat epidermul și perii.

TRICHOPHYTON TONSURANS

Identificare: Malmsten, în 1845.

În România, a fost izolat prima dată de St. Teodorescu, în anul 1927.

Sinonime: T. epilans Bouchet (Megnin, 1887); *T. sabouraudi* (Blanchard, 1896); *T. crateriforme* (Sabouraud, 1902); *T. flavum* (Bodin, 1902); *T. acuminatum* (Bodin, 1902); *T. umbilicatum* (Sabourand, 1910); *T. exsicatum* (Sabouraud, 1910); *T. plicatile* (Sabourand, 1910); *T. sulfureum* (Sabouraud, 1910); *T. ochropyrraceum* (Papegaaij, 1925).

Modul de parazitare a firului de păr: *endothrix:* sporulare „în lanțuri", în interiorul firului de păr.

Mediul de cultură: Sabouraud. Se dezvoltă însă mai bine în medii cu tiamină, care pot fi folosite pentru deosebirea acestui dermatofit de *T. mantagrophytes, T. rubrum* și *T. megninii.*

Dezvoltarea culturilor: relativ repede, la 5—6 zile, de la însămînțare, luînd aspectul tipic în 2—3 săptămîni.

Aspectul macroscopic al culturilor (fig. 36): colonii cu suprafața fin-prăfoasă, de culoare ușor gălbuie, cînd sînt privite prin transparență. Sînt destul de aderente la mediu. Pot lua înfățișări variate: uneori cu centrul deprimat, în formă de „crater", alteori prezintă o serie de circumvoluții, care merg pînă la periferie. De aici și variatele denumiri conferite *Trichophyton*-ului. Varietarea *sulfureum* se deosebește prin culoarea mai intens gălbuie a coloniei.

Aspectul microscopic al culturilor (fig. 37):

— *macroconidii* rare, alungite, neregulate, cu perete subțire, rotunjite la capăt;

— *microconidii* de formă variabilă, de obicei ovalare, relativ numeroase, așezate „în spice" sau „în ciorchini" compuși, compacți;

— *artrospori,* frecvenți.

Gazdă: omul (dermatofit antropofil). A fost găsit numai excepțional la cal.

Leziuni clinice:

— tricofiții superficiale și infiltrative ale bărbii (fig. 38);

— tricofiții superficiale ale pielii capului (mai rar);

— herpes circinat al feței;

— mai rar, leziuni de tip supurat ale regiunilor păroase.

În cazuistica Centrului Dermato-venerologic din perioada 1949—1976, *T. tonsurans* a provocat 454 de îmbolnăviri. Incidența sa este însă într-o scădere remarcabilă, ea reprezentînd față de totalul tulpinilor de dermatofiți izolate următoarele valori: 19,6% (1949—1950), 5,7% (1952—1961), 1,3% (1962—1971), 0,4% (1972—1976).

Scanned with OKEN Scanner

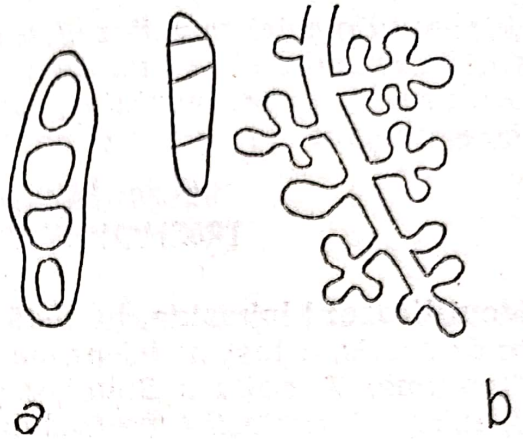

Fig. 37. — Aspect microscopic al culturii de *Trichophyton tonsurans:*
a — macroconidie; *b* — microconidii.

Fig. 36. — Cultură de *Trichophyton tonsurans.*

Fig. 38. — Sicozis parazitar provocat de *Trichophyton tonsurans* la mustață.

Scanned with OKEN Scanner

În ultimii 15 ani, *T. tonsurans* a provocat 10,6% din cazurile de *Kerion celsi*, 0,9% din cele de *tinea capitis*, cîte 0,8% din cazurile de *tinea corporis* și *tinea manum*. El a produs, de asemenea, cîteva cazuri (1—3), de *tinea pedis*, *tinea unguium*, *tinea cruris*.

TRICHOPHYTON VERRUCOSUM

Identificare: Bodin, în 1902.

În România, a fost izolat, la om, de Șt. Teodorescu (1927), la viței și la cal de A. Avram și I. Alteraș (1956).

Sinonime: Trichophyton album (Sabouraud, 1908); *Trichophyton ochraceum* (Sabouraud, 1908); *Trichophyton discoides* (Sabouraud, 1910); *Trichophyton faviforme.*

Modul de parazitare a firului de păr: *ectothrix*, megaspor. Se observă spori mari, cu diametrul de 5—10 μ, așezați „în lanțuri".

Mediul de cultură: Sabouraud. Se dezvoltă însă mai bine pe medii la care s-au adăugat tiamină, piridoxină sau inozitol, ceea ce îl deosebește de *T. schoenleinii.*

Dezvoltarea culturilor: încet, necesitînd uneori 3—4 săptămîni pentru a permite identificarea; creșterea este mai rapidă la 37°.

Aspectul macroscopic al culturilor: seamănă cu *T. schoenleinii.* Colonia este de obicei mică, cu diametrul de 1 cm, avînd cute profunde (sau cerebriformă); este ceroasă și are o consistență pîsloasă (fig. 39, 40). Uneori, este acoperită de un puf foarte scurt, abia vizibil, de culoare albă. Culoarea coloniei poate varia de la alb la galben-strălucitor și ocru.

Aspectul microscopic al culturilor: morfologia este destul de săracă (fig. 41):

— *microconidii și macroconidii* se produc, mai ales, cînd creșterea se face pe mediul de cultură îmbogățit;

— *clamidospori* (celule mari, rotunjite sau poliedrice), de obicei intercalari, așezați „în lanțuri".

Gazdă: viței, vaci, capre, oi, precum și pisici, cîini, măgari, porci (dermatofit zoofil). Omul se infectează de la animale.

Leziuni clinice: — *tinea corporis* — leziuni eritematoscuamoase, circinate, cu margine inflamatorii, confluente prin diseminare, dînd aspectul de „hartă geografică";

— *tricofiții supurate*, cu evoluție mai lungă, cu localizări cutanate, în barbă, mai rar în pielea capului (fig. 42);

— *tinea capitis* — leziuni uscate de tip tondant (mai rare).

În cazuistica Centrului Dermato-venerologic pe perioada 1949—1976, *T. verrucosum* a provocat 124 de îmbolnăviri umane, el reprezentînd 0,8% din totalul tulpinilor de dermatofiți izolate. Incidența sa este în scădere.

Scanned with OKEN Scanner

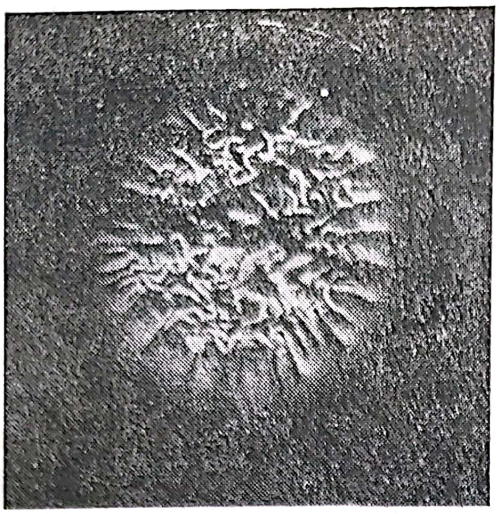

Fig. 39. — Cultură de *Trichophyton verrucosum.*



Fig. 40. — Cultură de *Trichophyton verrucosum.*

Fig. 41. — Aspect microscopic al culturii de *Trichophyton verrucosum:*
a — macroconidie; *b* — microconidii (pe mediu de cultură cu tiamină).



Fig. 42. — *Kerion celsi* al bărbiei provocat de *Trichophyton verrucosum.*

În diferitele forme clinice de micoze, *T. verrucosum* a avut următoarea pondere: 9,6% din cazurile de *Kerion celsi* și 2,1% din cele de *tinea corporis*. A mai provocat, de asemenea, 3 cazuri de *tinea capitis* și 2 cazuri de *tinea cruris*.

TRICHOPHYTON VIOLACEUM

Identificare: Bodin, în 1902.

În România, a fost izolat de Șt. Gh. Nicolau, în 1909.

Sinonime: Trichophyton cu cultură violetă (Sabouraud, 1892); *Trichophyton glabrum* (Sabouraud, 1910); *Achorion violaceum* (Bloch, 1911); *Trichophyton gourvilii* (Catanei, 1933); *Favotrichophyton violaceum* (Dodge, 1935).

Modul de parazitare a firelor de păr: *endothrix*, cu sporulare „în lanțuri".

Mediul de cultură: Sabouraud, se dezvoltă însă mai bine pe medii se conțin și tiamină.

Dezvoltarea culturilor: se face lent (de la 7 pînă la 10 zile de la însămînțare); după 2—3 săptămîni, ating un diametru de 1—2 cm.

Aspectul macroscopic al culturilor: ușor proeminente, lucioase, de consistență asemănătoare pielii, aderente de mediul nutritiv. Uneori, colonia poate fi de la început pigmentată. Se recunoaște ușor pe baza pigmentului caracteristic, de culoare violetă, care apare în centrul coloniei, pe măsura dezvoltării ei, prinzînd cu timpul toată suprafața culturii (fig. 43). Există și colonii lipsite de pigment.

Aspectul microscopic al culturilor: în general sărac în organe de fructificare și puțin caracteristic. Se găsesc:

— *microconidii* variate;
— *clamidospori* mari;
— *miceliu ramificat*, septat în articole scurte și neregulate.

Gazdă: omul. Acest dermatofit antropofil poate provoca numai în mod excepțional dermatofiții la animale: cîine, pisică, vite, cal, șoarece, porumbel.

Leziuni clinice la om:

— tricofiție superficială a pielii capului (principalul agent al micozelor pielii capului la noi în țară în perioada 1952—1961 și al doilea după *M. audouinii*, în perioada 1962—1971);
— tricofiția cronică a adultului — cazuri destul de rare —, cu puncte negre;
— onicomicoze;
— herpes circinat (mai rar);



Fig. 43. — Cultură de *Trichophyton violaceum*

Scanned with OKEN Scanner

— tricofiții superficiale ale bărbii (mai rar);
— tricofiții supurate ale pielii capului (mai rar).

În cazuistica Centrului Dermato-venerologic, pe intervalul 1949—1976, *T. violaceum* a provocat 1 205 îmbolnăviri. Incidența sa a scăzut (față de totalul tulpinilor de dermatofiți izolate) în mod spectacular: 22,9% (1949—1950), 18% (1952—1961), 5,8% (1962—1971), 1,6% (1972—1976).

Acest dermatofit a fost izolat, în ultimii 15 ani, în 18,2% din cazurile de *tinea capitis*, fiind al treilea agent cauzal, în ordinea importanței în pilomicoze. *T. violaceum* a provocat, de asemenea, 5% din cazurile de *Kerion celsi*, 3,7% din cele de *tinea corporis* și 1,2% din cazurile de *tinea unguium*. A mai produs unele cazuri sporadice de *tinea manum* și de *tinea pedis*.

MICROSPORUM AUDOUINII

Identificare: Gruby, în 1843.

În România, a fost izolat de Șt. Teodorescu, în anul 1927.

Sinonime: Trichophyton decalvans (Malmsten, 1848); *Microsporum umbonatum* (Sabouraud, 1907); *Microsporum vilosum* (Miune, 1907); *Microsporum tomentosum* (Sabouraud, 1910); *Microsporum depauperatum* (Gueguen, 1911).

Modul de parazitare a firului de păr: *ectothrix* (grupuri de spori în jurul firului de păr); perii sînt fluorescenți la lumina emisă de lampa Wood.

Mediul de cultură: Sabouraud. Pe medii speciale cu orez, cartofi, dextroză-agar crește mai bine, fapt ce deosebește pe *M. audouinii* de *M. canis*.

Dezvoltarea culturilor: apariția culturii se observă la aproximativ 5—6 zile de la însămînțare; ia aspectul caracteristic după 10—14 zile.

Aspectul macroscopic al culturilor: colonia este rotundă, fin-pufoasă, cu un mic buton central, de la care pleacă o serie de brazde radiare spre periferie; culoare roz prin transparență (fig. 44).

Aspectul microscopic al culturilor (fig. 45):
— *macroconidii* alungite se găsesc numai la unele tulpini;
— *microconidii* rare, piriforme (de obicei lipsesc);
— *filamente miceliene* puțin segmentate, unele în formă de „rachetă";
— *clamidospori* terminali se găsesc de regulă și ajută la identificare.

Gazdă: omul (dermatofit antropofil) provocînd numai în mod excepțional dermatofiții la animale (cîine, cobai, iepure, maimuță).

Leziuni clinice: — microsporia uscată a pielii capului *(tinea capitis)*;
— *tinea corporis* (mai rar).

În cazuistica Centrului Dermato-venerologic din perioada 1949—1976, *M. audouinii* a fost izolat din 1 390 de dermatomicoze. Incidența

Scanned with OKEN Scanner

sa a scăzut însă considerabil de la un an la altul. Față de totalul tulpinilor de dermatofiți izolate, *M. audouinii* a reprezentat astfel: 22,5% (1949—1950), 21,3% (1952—1961), 6,5% (1962—1971), 2,7% (1972—1976).

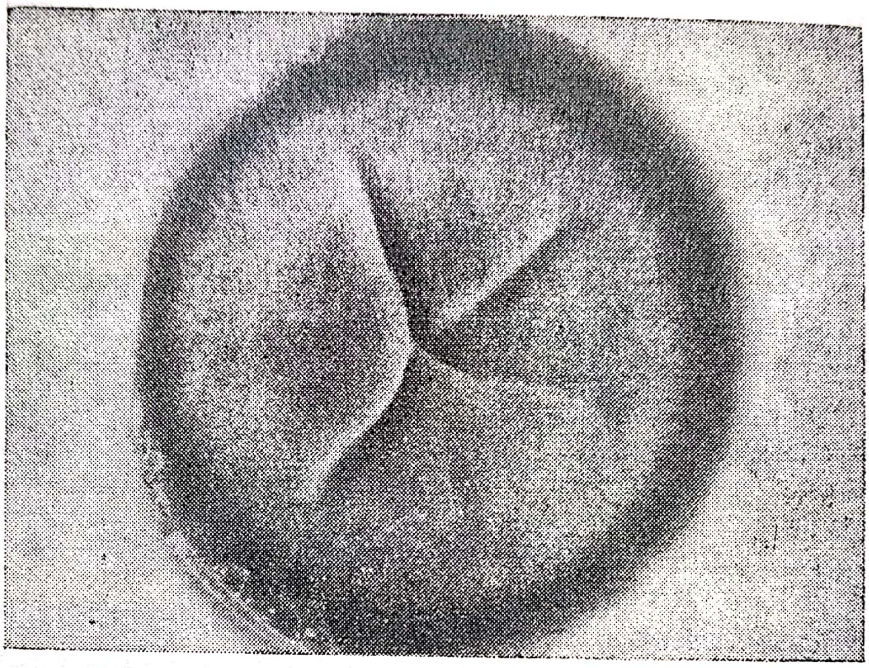

Fig. 44. — Cultură de *Microsporum audouinii*.

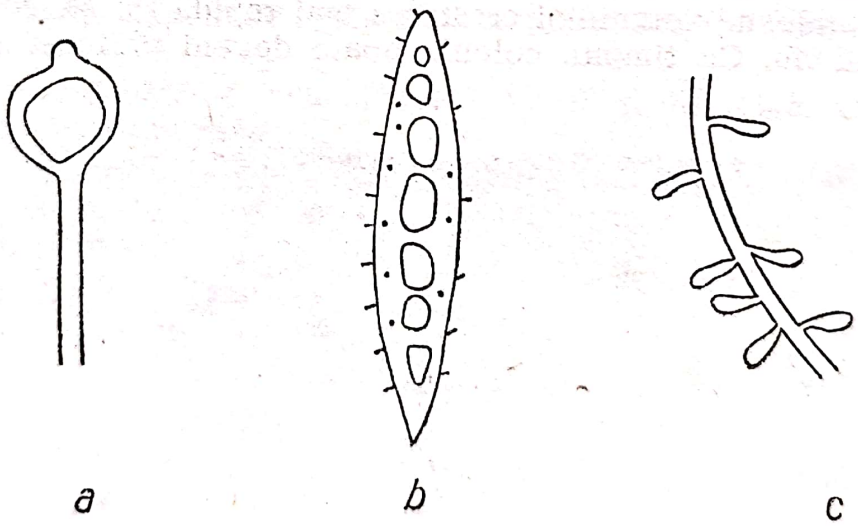

Fig. 45. — Aspect microscopic al culturii de *Microsporum audouinii*.
a — clamidospor terminal; *b* — macroconidii (rare); *c* — microconidii (adesea lipsesc).

În cazuistica noastră, *M. audouinii* a produs 28,6% din totalul cazurilor de *tinea capitis*, 3,7% din cazurile de *tinea corporis* și 1,3% din cele de *Kerion celsi*. Cu totul sporadic, a mai fost izolat din cîte 3 cazuri de *tinea pedis* și 3 cazuri de *tinea manum*.

Scanned with OKEN Scanner

MICROSPORUM CANIS

Identificare: Bodin, în 1902.

În România, este izolat, la om, de Șt. Teodorescu, R. Evolceanu (1935); la pisică și cîine, de A. Avram, I. Alteraș (1956); la iepuri de laborator de I. Alteraș, I. Cojocaru (1960); la lei, de A. Avram, I. Alteraș, I. Carjevschi (1960).

Sinonime: Microsporum felineum (Newborn, 1902); *Microsporum lanosum* (Sabouraud, 1907); *Microsporum caninum* (Sabouraud, 1908); *Sabouraudites lanatus* (Le Basque, 1933); *Microsporum stilianus* (Benedek, 1937); *Microsporum aurantiacum* (Conant, 1937); *Microsporum obesum* (Conant, 1937);

Modul de parazitare a firelor de păr: *ectothrix,* cu spori mici; perii sînt de obicei fluorescenți la lampa Wood.

Mediul de cultură: Sabouraud. Pentru a distinge mai bine *M. canis* de *M. audouinii* se poate folosi mai bine mediul cu cartofi, dextroză-agar, pe care *M. audouinii* crește mai bine și produce, de obicei, un pigment colorat în centrul coloniei.

Dezvoltarea culturilor: colonia apare la 4—5 zile de la însămînțare și crește rapid în mod centrifug.

Aspectul macroscopic al culturilor (fig. 46): colonia este de culoare galbenă-verzuie, are aspect pufos, cu un puf lung ce se ridică pe pereții eprubetei. Este ușor detașabilă de mediul de cultură. La început, cultura poate avea unele asemănări cu cea de *M. audouinii,* deși culoarea inițială galbenă-verzuie și creșterea mai rapidă (la *M. canis)* reprezintă un indiciu. Cu timpul, colonia poate deveni prăfoasă și mai cenușie.

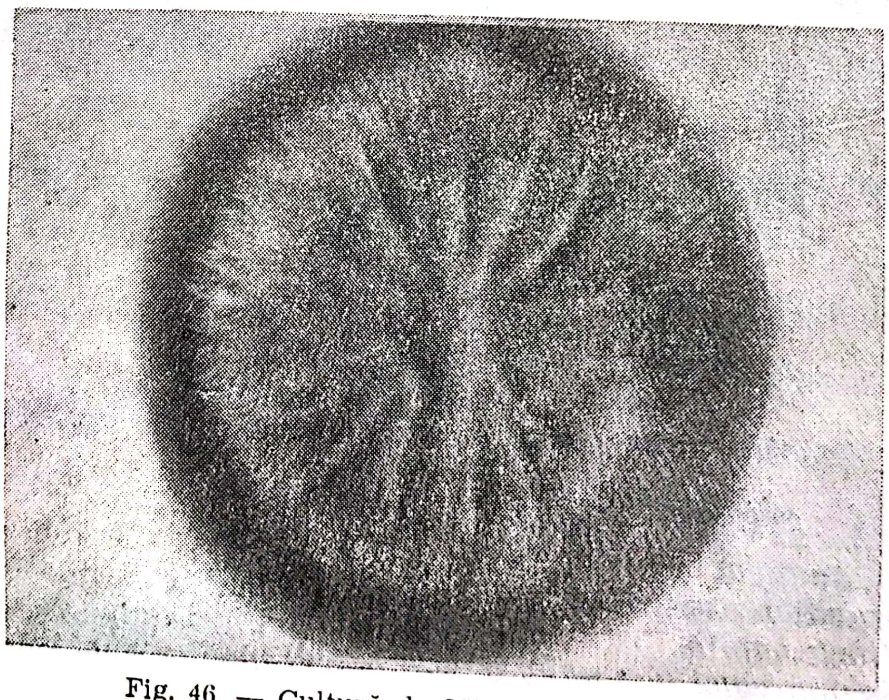

Fig. 46. — Cultură de *Microsporum canis.*

Fig. 47. — Aspect microscopic al culturii de *Microsporum canis* (macroconidii).

Aspectul microscopic al culturilor (fig. 47):

— *macroconidii* foarte numeroase, lungi, ascuțite la ambele capete, cu suprafață mărginită de mici ridicături și cu interiorul împărțit prin septuri în 7—14 cămăruțe (loji); au pereți groși;

— *filamente miceliene* septate și, de multe ori, cu aspectul de micelii „în rachetă";

— *corpi nodulari* și *clamidospori* pot fi găsiți; clamidosporii sînt, uneori, încolăciți sau răsuciți.

Gazdă: animale (dermatofit zoofil), de la care se contaminează și omul. Se găsește la cîine, pisică, vite, oaie, porc, măgar, cal, leu, maimuță, cobai, iepure.

Leziuni clinice la om:

— *tinea corporis* — deseori multiple, uneori inflamatorii;

— microsporie uscată în pielea capului (*tinea capitis*);

— microsporia bărbii (foarte rară).

M. canis produce adesea epidemii familiale, în familiile care găzduiesc un animal parazitat.

În cazuistica Centrului Dermato-venerologic din perioada 1949—1976, *M. canis* a reprezentat 9,3% din totalul tulpinilor de dermatofiții izolate, provocînd 1 357 de îmbolnăviri.

În ultimii 15 ani, *M. canis* a fost principalul agent cauzal în *tinea corporis* (27% din cazuri) și în *tinea capitis* (36,7% din cazuri). În rest, acest dermatofit a mai produs: 1,8% din cazurile de *tinea manum*, 1,3% din Kerioane, 0,3% din cazurile de *tinea cruris*, 0,1% din cele de *tinea pedis*, 0,1% din cazurile de *tinea unguium*.

Scanned with OKEN Scanner

MICROSPORUM COOKEI

Identificare: Ajello, în 1959.

În România, a fost izolat din sol de R. Evolceanu și I. Alteraș, în anul 1963.

Mediul de cultură: Sabouraud.

Aspectul macroscopic al coloniilor: suprafața coloniei este gălbuie sau cenușie, mai mult sau mai puțin prăfoasă. Reversul are un pigment roșu-purpuriu difuzibil, caracteristic. Colonia seamănă oarecum cu cea de *Miscrosporum gypseum* (fig. 48).

Aspectul microscopic al culturilor (fig. 49):

— *macroconidii* asemănătoare cu cele ale *M. gypseum,* dar foarte numeroase, mai lungi și cu perete mai gros, acinulare, multiseptate, purtate de conidiofori segmentați;

— *microconidii* ovoide, unicelulare, hialine, necaracteristice, de obicei abundente.

Repartiția geografică: semnalat în S.U.A., Canada, Brazilia, Australia, India. În Europa, a fost semnalat în Norvegia, R. P. Polonă, R. S. România.

Gazdă: solul (dermatofit geofil), unde se găsește ca saprofit. A fost găsit și în blana unor animale, care însă nu prezentau leziuni micotice.

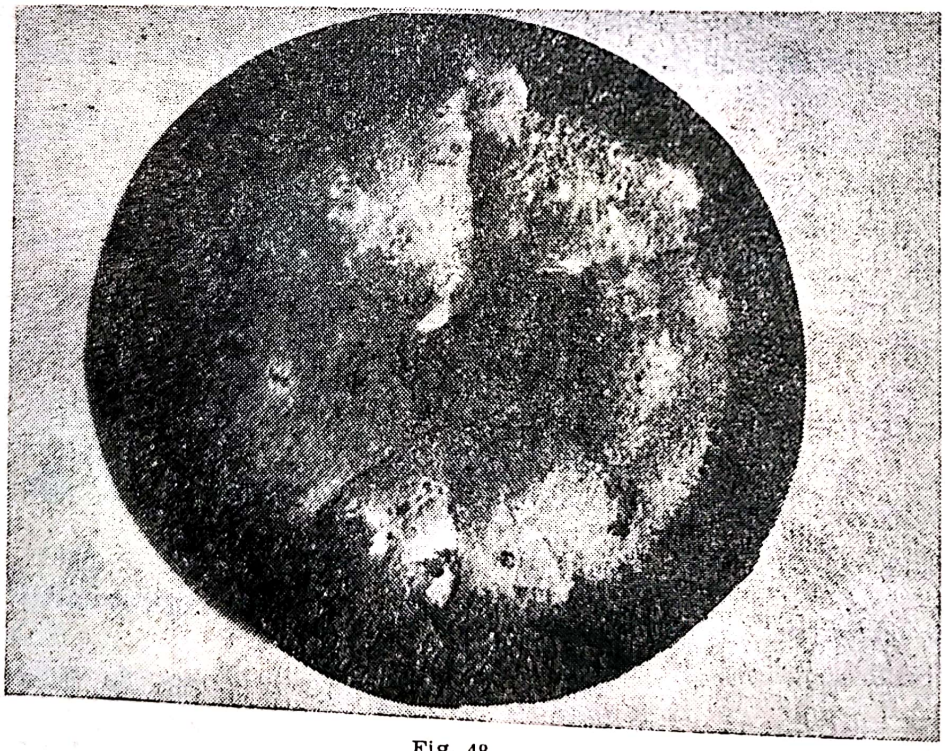

Fig. 48.

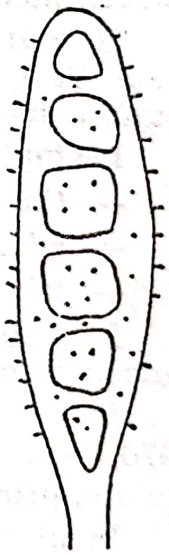

Fig. 49

Fig. 48. — Cultură de *Microsporum cookei* izolată din solul țării noastre.

Fig. 49. — Aspect microscopic al culturii de *Microsporum cookei* (macroconidie).

Scanned with OKEN Scanner

Leziuni clinice: la om au fost constatate foarte rar de către Balabanoff (1965), Jakson și Thurner (1965), Lundell (1969), Frey (1971). În 1962, Lundell a reușit să producă, experimental, la om, o leziune cutanată care a dispărut spontan după 3—4 săptămîni.

MICROSPORUM FERRUGINEUM

Identificare: Otta, în 1921.

În România, a fost descris de R. Evolceanu și G. Vișinescu, în 1948.

Sinonime: Microsporum japonicum (Dobi și Kambayashi, 1921); *Microsporum aureum* (Takeya, 1925); *Microsporum orientale* (Carol, 1928); *Trichophyton ferrugineum* (Langeron și Milotchevich, 1930).

Modul de parazitare a firului de păr: *ectothrix;* perii sînt fluorescenți la lampa Wood.

Mediul de cultură: Sabouraud; nu necesită medii de cultură speciale.

Dezvoltarea culturilor: 10—15 zile.

Aspectul macroscopic al culturilor: colonie netedă, uneori fin-prăfoasă la suprafață, de culoare galbenă-deschisă, pînă la ruginiu; în unele cazuri, are un aspect vermiculat, este proeminentă la centru, cu cute profunde, brăzdată radiar (fig. 50).

Aspectul microscopic al culturilor (structură săracă):

— *macroconidiile* lipsesc;

— *clamidosporii* sînt numeroși, rotunzi, intercalari sau „în lanț";

— *filamente miceliene* gălbui-portocalii, septate, ramificate, prezentînd uneori umflături terminale.

Gazdă: omul (dermatofit antropofil).

Distribuția geografică este mai limitată. Este originar și endemic în China, Coreea, Japonia. A fost transportat în cursul celui de-al doilea război mondial spre vest, ajungînd și în țara noastră, unde a produs unele focare epidemice de o importanță deosebită.

Leziuni clinice umane: provoacă îndeosebi pilomicoze și, mai rar, micoze pe pielea grabră.

În cazuistica Centrului Dermato-venerologic, din perioada



Fig. 50. — Cultură de *Microsporum ferrugineum.*

Scanned with OKEN Scanner

1949—1976, *M. ferrugineum* a fost izolat de la 233 de bolnavi cu dermatomicoze. Incidența sa a scăzut de la 3,8% din totalul tulpiilor de dermatofiți izolate între 1952 și 1961 la 0,15% în intervalul 1972—1976.

În ultimii 15 ani, *M. ferrugineum* a provocat 4,1% din cazurile de *tinea capitis* și 0,5% din cele de *tinea corporis.* Același agent fungic a fost izolat și într-un caz de *Kerion celsi.*

MICROSPORUM GYPSEUM

Identificare: Bodin, în 1907; Guiart și Grigorakis, în 1928.

În România, a fost izolat, la om, de R. Evolceanu, I. Alteraș (1958), la capră de I. Alteraș, Nesterov și Ciolofan (1968), iar la papagal, de I. Alteraș și I. Cojocaru (1970).

Sinonime: Microsporum fulvum; Achorion gypseum.

Modul de parazitare a firului de păr: *ectothrix,* cu spori mari, dispersați și „în lanțuri" (fig. 51); peri nefluorescenți sau peri slab fluorescenți la lumina Wood.

Mediul de cultură: Sabouraud.

Dezvoltarea culturii: rapidă.

Aspectul macroscopic al culturilor: colonie plată, prăfoasă, de culoarea cafelei cu lapte. Zona marginală este tivită cu un lizereu albprăfos. Reversul coloniei este roșu-cenușiu spre portocaliu (fig. 52).

Fig. 51. — Peri parazitați de *Microsporum gypseum.*

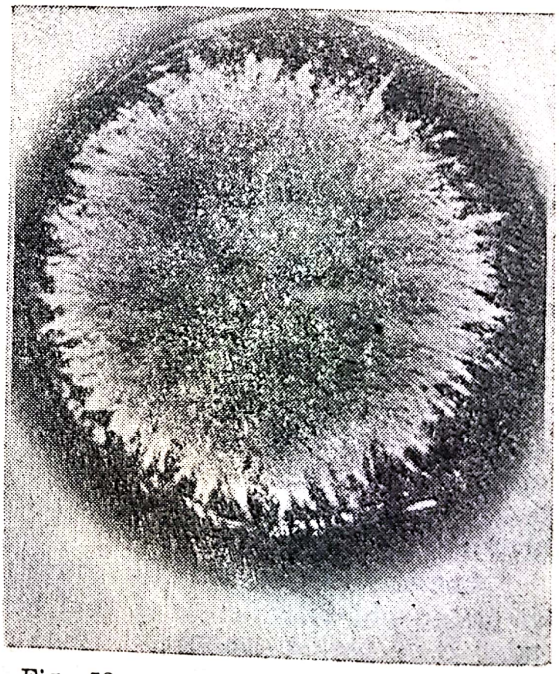

Fig. 52. — Cultură de *Microsporum gypseum.*

Scanned with OKEN Scanner

Fig. 53. — Aspect microscopic al culturii de *Microsporum gypseum* (numeroase macroconidii).

Fig. 54. — *Kerion celsi* în pielea capului, produs de *Microsporum gypseum*.

Scanned with OKEN Scanner

Examenul microscopic al culturii (asemănător oarecum cu cel al lui *Microsporum canis)* (fig. 53):

— *macroconidii* foarte numeroase, simetrice, cu 4—6 septuri, cu extremitatea ascuțită, peretele fin echinulat și suprafața uneori grăunțoasă, aspră;

— *microconidii* ovalare, mici;

— *corpi nodulari* și *clamidospori* pot fi găsiți;

— *micelii* „în rachetă".

Gazdă: solul. Este un dermatofit geofil, care numai ocazional poate produce leziuni umane sau la unele animale. Se poate întîlni la: cîine, pisică, măgar, cal, maimuță, șoarece, cobai, iepure, șobolan, tigru. A fost găsit și la găină.

Leziuni clinice la om:

— herpes circinat;

— mai rar, micoze ale regiunilor păroase (subinflamatorii sau inflamatorii) (fig. 54);

— onicomicoze au fost, de asemenea, citate.

În cazuistica Centrului Dermato-venerologic din perioada 1952—1976, *M. gypseum* a produs 51 de îmbolnăviri umane, reprezentînd 0,3% din totalul tulpinilor de dermatofiți izolate. Acest dermatofit a determinat, în ultimii 15 ani, 1,7% din cazurile de *tinea corporis,* 1,6% din cele de *Kerion celsi* și 0,5% din cazurile de *tinea capitis.* Tot *M. gypseum* a produs și cîte un caz de *tinea pedis, tinea manum* și *tinea unguium.*

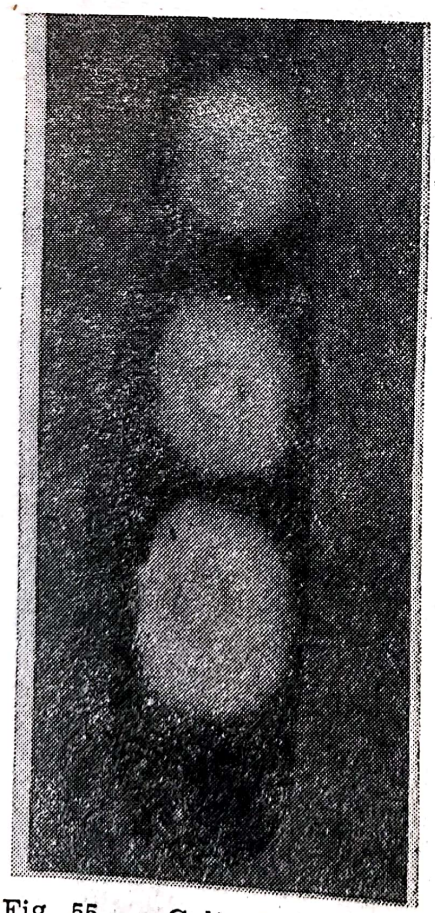

Fig. 55. — Cultură de *Microsporum nanum.*

MICROSPORUM NANUM

Identificare: Fuentes, în 1956.

În România, a fost izolat din sol de R. Evolceanu (1964), iar la om, de I. Alteraș (1970).

Mediul de cultură: Sabouraud.

Dezvoltarea culturilor: 7—10 zile.

Aspectul macroscopic al culturii (asemănător cu *M. gypseum):* colonii fine, gipsoase, plate, la început albe, apoi de culoare gălbuie-ocru, avînd reversul brun-roșu (fig. 55).

Aspectul microscopic al culturii:

— *microconidii* numeroase, mici, în formă de „bec" sau „pară", neseptate sau avînd numai 1—2 septuri, cu pereții groși;

— microconidii situate de-a lungul hifelor.

Scanned with OKEN Scanner

Gazdă: solul și unele animale, îndeosebi porcul, de la care se poate contamina (rar) și omul. Unele cazuri au fost semnalate la crescătorii de porci din S.U.A., Cuba, Canada.

Leziuni clinice la om:

— herpes circinat *(tinea corporis)*;

— *Kerion celsi* al pielii capului.

Ciuperca are o slabă putere patogenă față de om și față de animalele de experiență.

La Centrul Dermato-venerologic, a fost izolat de la un copil, care prezenta leziuni de *tinea corporis*. În plus, inocularea experimentală a reușit la doi oameni (1970) și la cobai.

MICROSPORUM VANBREUSEGHEMII

Identificare: Georg, Ajello, Friedman și Brinkman, 1962.

Modul de parazitare a firului de păr: *ectothrix*, prezentînd lanțuri răzlețe de spori mari; părul nu este fluorescent la lumina emisă de lampa Wood.

Mediul de cultură: Sabouraud. Cultura se dezvoltă repede.

Aspectul macroscopic al culturii: colonia are un aspect pufos, uneori pudrat, datorită macroconidiilor, cu o tentă roză. Reversul coloniei este necolorat sau galben (fig. 56).

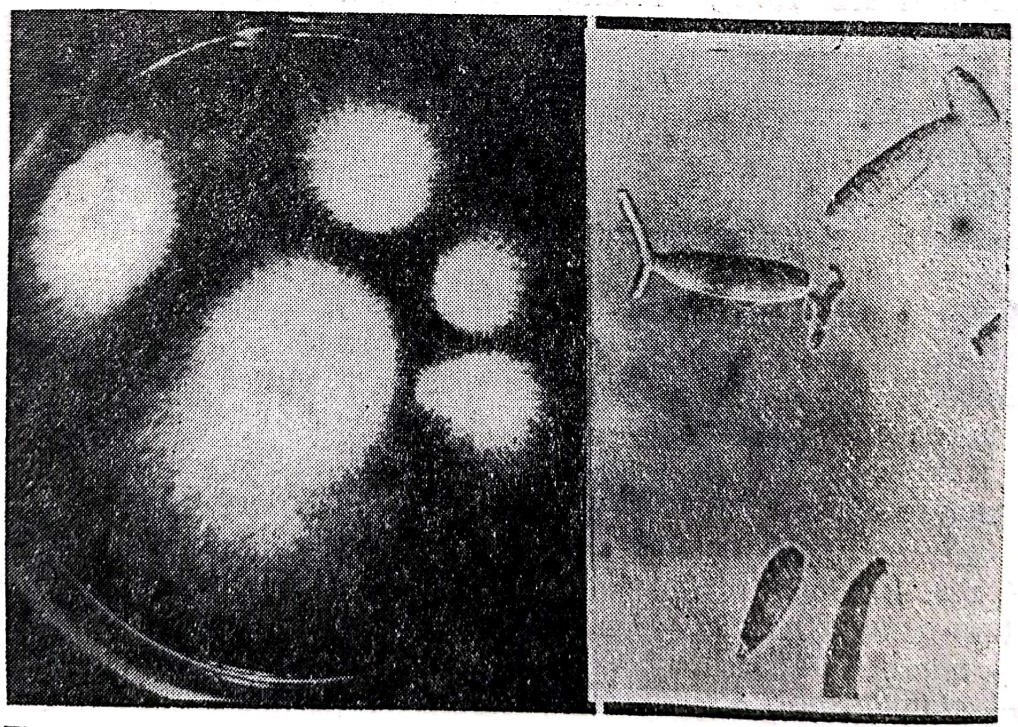

Fig. 56. — Cultură de *Microsporum vanbreuseghemii;* aspect macroscopic și microscopic (macroconidii).

Scanned with OKEN Scanner

Aspectul microscopic al culturii:

— *macroconidii* lungi ca luminarea, avînd multe celule cu pereții moderat de groși. Au, de obicei, suprafața rugoasă, echinulată, ceea ce ușurează deosebirea macroconidiei mature a *M. vanbreuseghemii* de cea a *T. ajelloi*;

— *microconidii*, de obicei, de formă ovoidă.

M. vanbreuseghemii se aseamănă cu *T. ajelloi*, însă se deosebește prin:

— lipsa pigmentului roșu-închis pe reversul coloniei;
— macroconidii de aceeași formă, cu un perete mai gros, echinulat;
— posedă și microconidii piriforme, absente la *T. ajelloi*.

Gazdă: animalul (dermatofit zoofil). Se găsește la cîine, veveriță. A fost izolat și din sol. Provoacă numai excepțional dermatomicoze la om.

Leziuni clinice: numai rareori este agentul cauzal al unei micoze umane sau animale.

EPIDERMOPHYTON FLOCCOSUM

Identificare: Harz, în 1870; Langeron și Milotchevitch, în 1930.

În România, a fost izolat de Șt. Gh. Nicolau, în anul 1913.

Sinonime: Trichotaecium floccosum (Harz, 1870); *Achrotaecium floccosum* (Harz, 1870); *Trichophyton intertriginis* (Sabouraud, 1905); *Trichophyton inguinale* (Sabouraud, 1910); *Epidermophyton cruris* (Castellani și Chalmers, 1910); *Epidermophyton plicarum* (Nicolau, 1913); *Epidermophyton clyperiforme* (MacCarthy, 1925).

Nu invadează firul de păr.

Mediul de cultură: Sabouraud.

Dezvoltarea culturii se face destul de repede, în 5—6 zile de la însămînțare.

Aspectul macroscopic al culturii (fig. 57): colonia este la început albă și granulară, cu o mică proeminență formată din micelii în centru. Ulterior, ea devine catifelată spre prăfoasă, de culoare cenușie-gălbuie, cu numeroase șanțuri radiare. Un miceliu aerian, pleomorfic, se dezvoltă după circa trei săptămîni și se răspîndește peste colonie.

Examenul microscopic al culturii (fig. 58):

— *macroconidii* numeroase, în formă de măciucă, cu extremitatea liberă mai umflată, dispuse „în buchet" de 5—8 elemente, ca bananele („în banană");

— *microconidiile* lipsesc;
— *clamidospori* abundenți, intercalari, în culturile vechi;
— *spire* (vrile), rareori.

Gazdă: omul — este un dermatofit antropofil.

Scanned with OKEN Scanner

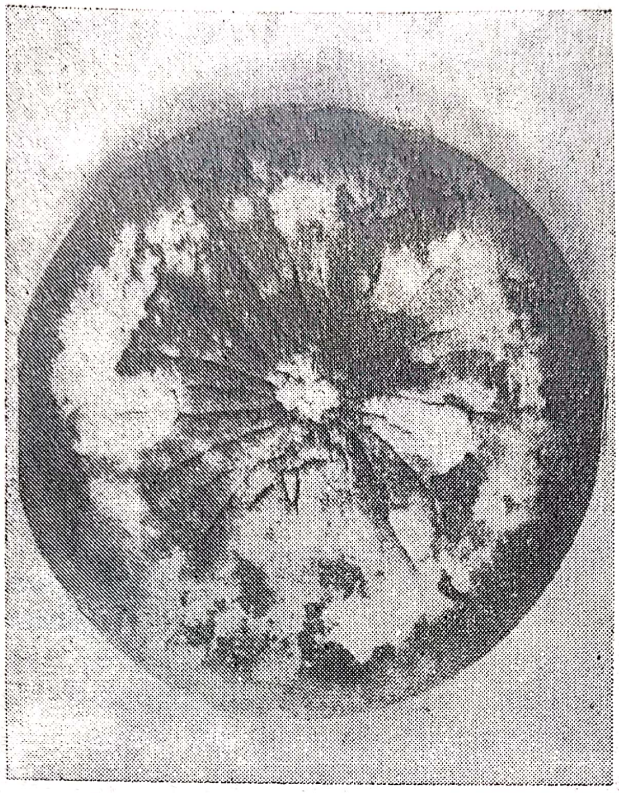

Fig. 57. — Cultură de *Epidermophyton floccosum.*

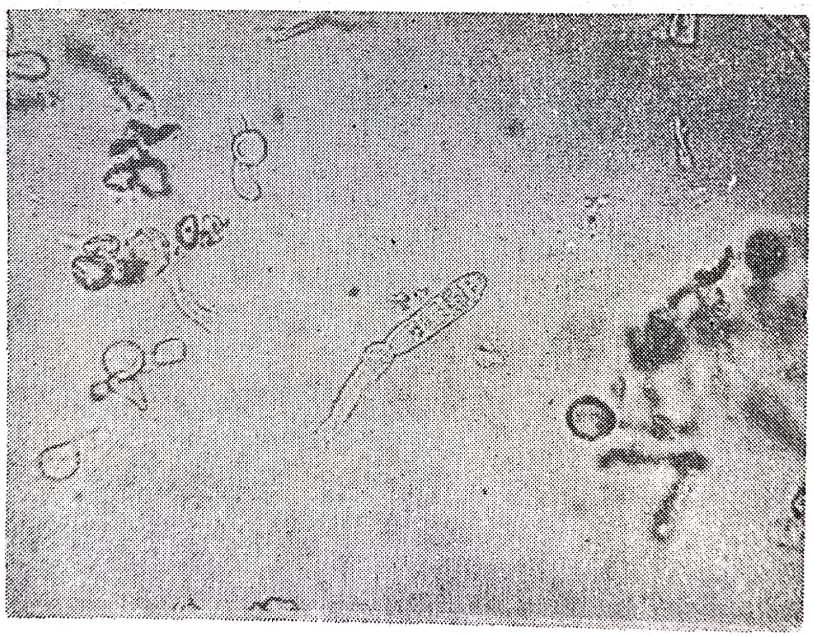

Fig. 58. — Aspect microscopic al culturii de *Epidermophyton floccosum* (macroconidii).

Leziuni clinice:

— *tinea cruris* (fig. 59);
— *tinea pedis;*
— *tinea unguium.*

În cazuistica Centrului Dermato-venerologic din perioada 1949—1976, *E. floccosum* a produs 759 de cazuri de dermatomicoze, reprezentînd 0,1 % din totalul tulpinilor izolate.

Scanned with OKEN Scanner

Fig. 59. — Leziune verucoasă (întîlnită mai rar) produsă de *Epidermophyton floccosum.*

Acest dermatofit a produs 28,7% din cazurile de *tinea cruris*, 8,3% din cazurile de *tinea corporis*, 3,7% din cele de *tinea pedis*, 3,2% din îmbolnăvirile de *tinea manum*, 1,6% din cazurile de *tinea unguium.*

CANDIDA

Genul *Candida* cuprinde ciuperci levuriforme, care se înmulțesc prin înmugurire. Au fost semnalate pentru prima oară de Langenbeck, în anul 1839, la bolnavi cu muguet. Fac parte dintre levurile anascosporate, familia criptococeidelor, în care, în afară de genul *Candida*, mai intră și genurile *Cryptococcus, Torulopsis, Pityrosporum.*

Ciupercile din genul *Candida* au primit de-a lungul anilor diferite denumiri (sinonime), dintre care amintim: *Oidium* (Link, 1805; Ch. Robin, 1855); *Syringospora* (Quinquaud, 1868); *Monilia* (Plaut, 1885); *Zymonema* (Beurman și Gougerot, 1909); *Mycotorula* (Will, 1916); *Monilia* (Gmelin, 1891; Vuillemin, 1911); *Mycotoruloides* (Langeron și Talice, 1932).

Speciile de Candida sînt numeroase. Dintre ele amintim:

Candida albicans (Robin); (Berckhout, 1923);
Candida tropicalis (Castellani); (Berkhout, 1923);
Candida pseudotropicalis (Castellani); (Bosgal, 1931);
Candida krusei (Castellani); (Berkhout, 1923);
Candida guilliermondi (Castellani); (Langeron și Guerra, 1938);
Candida parapsilosis (Castellani și Chalmers); (Camargo, 1934);
Candida stellatoidea (Jones și Martin, 1934).

Specia *C. albicans*, a cărei putere patogenă este binecunoscută, a fost numai rareori izolată în afara corpului omenesc sau al animalelor, în timp ce celelalte specii de *Candida* se găsesc și în natură (Drouhet). Astfel, în legume, fructe, cereale, au fost izolate *C. tropicalis, C. krusei, C. parakrusei, C. guilliermondi*, iar în produsele lactate, *C. tropicalis, C. robusta, C. lipolitica.*

De menționat este marea frecvență a ciupercilor levuriforme ca saprofite la om, ajungînd să fie izolate la 25% din persoane care nu prezintă semne clinice de boală (Coudert), precum și posibilitatea trecerii lor de la saprofitism la parazitism, ca urmare a ruperii, din diferite cauze, a echilibrului inițial.

Scanned with OKEN Scanner

Identificarea speciilor de *Candida* se face prin studierea puterii de fermentare și de asimilare a zaharurilor, ca și prin asimilarea azotului. *C. albicans* poate fi identificată și prin prezența clamidosporilor.

CANDIDA ALBICANS

Identificare: (Robin); (Berkhout) în 1923.

Sinonime (cîteva din cele 172 existente): *Oidium albicans* (Ch. Robin, 1853); *Syringospora robinii* (Quinquaud, 1868); *Monilia candida* (Plaut, 1885); *Monilia albicans* (Zopf, 1890); *Endomyces albicans* (Vuillemin, 1890); *Monilia pinoyi* (Castellani și Chalmers, 1913); *Monilia psilosis* (Ashford, 1917); *Mycotorula albicans* (Langeron și Talice, 1932).

Examen direct: — *celule levurice* mici, rotunde sau ovale, de 2—5 μ, înmugurite, cu perete subțire;

— *pseudomicelii*, constituite din blastospori alăturați. Ramurile pseudomiceliilor se formează în grupuri de cîte 4—6 la capătul unora dintre celulele ce le constituie. Ramurile alcătuiesc o coroană (*verticiliu*), fiecare dintre ramuri putînd forma noi coroane. La unele specii de *Candida*, se pot găsi și *filamente miceliene* veritabile.

Mediul de cultură: Sabouraud.

Dezvoltarea culturilor: 24—48 de ore, la temperatura camerei.

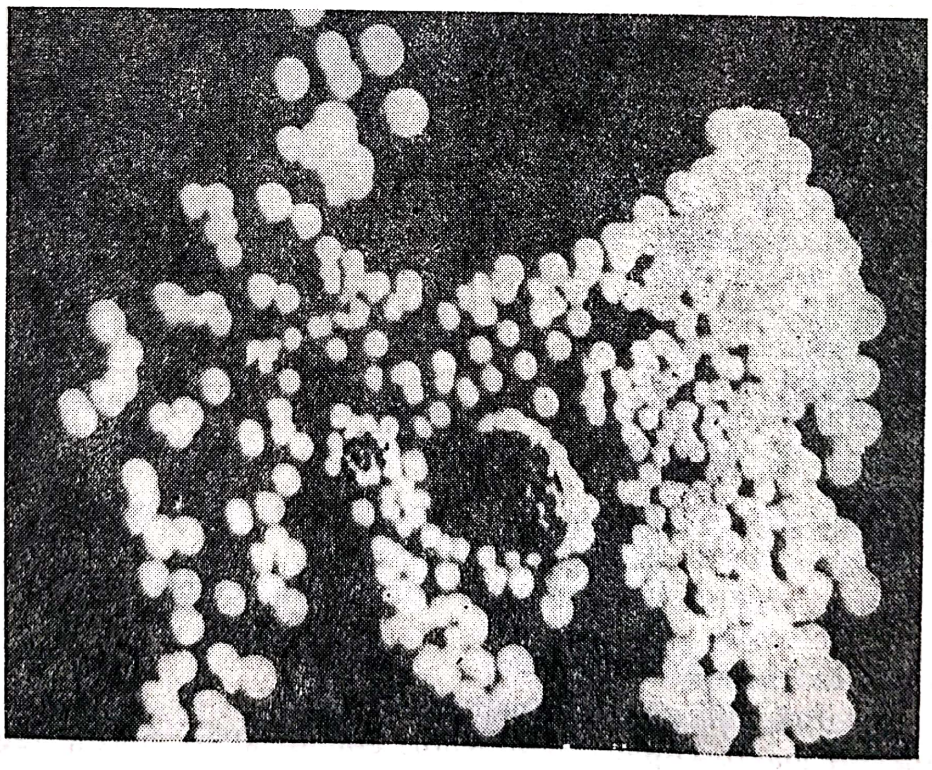

Fig. 60. — Cultură de *Candida*.

Scanned with OKEN Scanner

Aspectul macroscopic al culturilor: colonii rotunde, mici, de culoare crem sau crem-gălbuie, reliefate, convexe, umede, lucioase, de consistență cremoasă, ca untul, neaderente de mediu (fig. 60).

Aspectul microscopic al culturilor:

— *celule levurice* (blastospori) de 2—4 μ diametru, rotunde sau ovalare, multe în curs de înmugurire;

— *filamente* (filamentarea este caracteristică pentru *Candida*);

— *clamidospori* (numai la *Candida albicans)* — celule sferice de 20—22 μ diametru, refringente, cu dublu contur, ce se găsesc la extremitatea unor ramuri pseudomiceliene. Se produc atunci cînd cultura de *Candida* este trecută pe mediul P.C.B.

Leziuni clinice: — *cutanate:* intertrigo (inghinal, submamar, interfesier, interdigital — picioare, interdigital — mînă), perleș comisural;

— *pe mucoase:* muguet bucal, vaginită, balanită:

— *unghiale: onyxis* și *perionyxis;*

— *conductul auditiv extern:* otomicoze;

— *granulomul* candidozic;

— *generalizate:* septicemii candidozice.

În cazuistica Centrului Dermato-venerologic din perioada 1972—1976, candidozele au reprezentat 3 392 de îmbolnăviri, adică 26,1% din totalul cazurilor de dermatomicoze depistate. Principalele tipuri de leziuni candidozice au fost : 40,9% muguet bucal; 20,9% intertrigo-uri; 19,1% *onyxis, perionyxis;* 12,8% vaginite; 3,0% balanite; 1,8% perleș comisural.

GEOTRICHUM CANDIDUM

Identificare: Linck, în 1809.

În România, descris de Nicolau, Hulea, Avram, Bălus, în 1957.

Face parte din clasa *fungi imperfecti.*

Prelevări de produs: spută, fecale. Este izolat frecvent și din sputa, fecalele sau de pe pielea unor persoane neprezentînd o boală clinică. Diagnosticul de geotricoză trebuie pus numai pe baza prezenței repetate a lui *Geotrichum candidum* la examenul direct și după excluderea altor agenți etiologici posibili.

Examenul direct se poate face necolorat sau prin colorare cu Gram.

Examenul direct al materialului patologic (puroi, firișoare de sînge din fecale):

— *celule dreptunghiulare* de 4—8 μ, cu capete oarecum rotunjite sau celule mai sferice, de 4—10 μ diametru.

Pe frotiul colorat după metoda Gram, apar celule mari, rectangulare, intens colorate.

Mediul de cultură: Sabouraud.

Dezvoltarea culturilor este mai rapidă la 37°.

Aspectul macroscopic al culturilor: colonii albe-cenușii, netede, cu periferia fin încrețită (fig. 61).

Scanned with OKEN Scanner

Fig. 61. — Cultură de *Geotrichum.*

Aspectul microscopic al culturilor:

— *filamente miceliene,* ce pot fi văzute ca atare sau ca *atrospori dreptunghiulari* cu capetele rotunjite. Se mai văd, de asemenea, multe *celule sferice,* de 4—12 μ diametru, care provin, de asemenea, din filamentele miceliene.

Gazda principală: solul.

Este foarte posibil ca sursa de infecție să poată fi și endogenă, deoarece ciuperca poate fi găsită frecvent în gură și în tractul intestinal la indivizii normali.

Leziuni clinice:

— geotricoza bucală: pete albe, ce nu se deosebesc clinic de muguet;

— geotricoza intestinală, pulmonară, bronhică.

Scanned with OKEN Scanner

AGENȚII UNOR MICOZE PROFUNDE ÎN ȚARA NOASTRĂ

Clasa actinomicetelor
— Specii anaerobe: *Actinomyces israeli.*
— Specii aerobe: *Nocardia madurae.*
Clasa ascomicetelor
— Specia *Allescheria boydii* (sinonim: *Monosporium apiospermum).*
Clasa fungi imperfecti (sinonime: adelomicete, deuteromicete, hiphomicete) — ciuperci adevărate.
— *Madurella mycetomi*
— *Aspergillus fumigatus*
— *Sporothrichum schenckii*
— *Coccidioides immitis*
— *Histoplasma capsulatum*
— *Geotrichum candidum*
— *Cryptococcus neoformans*

ACTINOMYCES ISRAELI

Identificare: Kruse, în 1896; Lachner și Sandoval, în 1898.
În România, descris de Mihail și Băcanu, în 1951.

Sinonime: Discomyces bovis (Rivalta, 1878); *Nocardia actinomyces* (Trevisan, 1889); *Cladothrix bovis* (Mare, 1891); *Streptothrix actinomyces rossi* (Rora, 1891); *Oospora bovis* (Sauvagean și Radais, 1892); *Actinomyces bovis sulphureus* (Gasperini, 1894); *Streptothrix israeli* (Kruse, 1896); *Actinomyces israeli* (Lachner; Sabouraud 1892); *Streptothrix bovis* (Chester, 1901); *Discomyces israeli* (Gedoelst, 1902).

Face parte din grupa *actinomicetelor anaerobe.* Este agentul patogen al actinomicozei.

Recoltarea materialului patologic: aspirație cu un ac steril, după o prealabilă sterilizare a pielii. Puroiul proaspăt trebuie examinat pentru căutarea grăunților. El poate fi colectat din fistule prin aplicarea

Scanned with OKEN Scanner

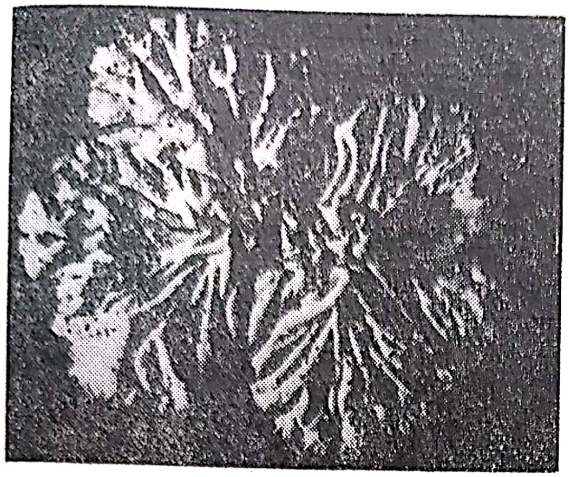

Fig. 62. — Cultură de *Actinomyces israeli*

Fig. 63. — Actinomicoză cervicofacială.

unui tub steril la marginea leziunii, permiţînd puroiului să curgă în tub. Dacă nu se văd grăunţi, se poate proceda întîi la cercetarea pereţilor fistulei şi apoi la examinarea materialului recoltat. Grăunţii se mai pot colecta prin aplicarea de pansamente sterile la orificiul fistulelor şi lăsarea lor timp de o noapte, după care, dimineaţa, vor fi găsiţi pe tifon. Grăunţii sînt mici, pînă la 1 mm diametru, neregulaţi, uneori aglutinaţi; în unele cazuri, sînt observaţi la biopsie.

Grăunţii se pot zdrobi şi colora după metoda Gram. Apar filamente grampozitive.

Examinarea materialului patologic: filamente miceliene subţiri, neseptate, uneori cu extremitatea „în măciucă" (înveliş gelatinos).

Mediul de cultură: grăunţii se însămînţează pe mediile Tarozzi sau Veillon, în condiţii de anaerobioză parţială, la 37°.

Dezvoltarea culturilor: 5—6 zile.

Aspectul macroscopic al culturilor: mici colonii albicioase, fin pufoase, care, pe mediul Tarozzi se dezvoltă progresiv, deasupra stratului de albuş de ou coagulat. Coloniile sînt fragile, desfăcîndu-se în mici fragmente, ca nişte norişori, la cea mai mică agitaţie a mediului, fără însă să tulbure mediul.

În geloză profundă, se observă colonii mici, cît un bob de linte, albicioase, de consistenţă semisolidă.

Prin treceri succesive pe acelaşi mediu, se dezvoltă din ce în ce mai repede, uneori chiar după 24—48 de ore, adaptîndu-se cu încetul şi la condiţii de aerobioză, pe mediul Sabouraud, agar glicerinat etc. Colo-

Scanned with OKEN Scanner

niile devenite aerobe au un aspect cerebriform, sînt aderente de mediul de cultură și asemănătoare cu cele de actinomicete aerobe (fig. 62).

Aspectul microscopic al culturilor: filamente fine, foarte subțiri (0,6—1 μ diametru), drepte sau ondulate, neseptate, cu ramificații scurte, grampozitive. Filamentele miceliene se pot fragmenta în elemente baciliforme difteroide.

Gazda principală: omul (saprofit al cavității bucale). Același agent a fost izolat din leziunile umane, ca și din cele bovine. Tulpinele din ambele surse au dat culturi similare. Erikson și Thompson denumesc *Actinomyces israeli* speciile umane și *Actinomyces bovis* — pe cele de la animale.

Leziuni clinice la om: — tumori dure, lemnoase, fistulizate, în regiunea cervicofacială sau fesieră (fig. 63);

— mai rar, localizări pulmonare sau abdominale.

NOCARDIA ASTEROIDES

Identificare: (Eppinger); (Blanchard) în 1896.

Este un actinomicet aerob.

Sinonime: Cladothrix asteroides (Eppinger, 1890); *Actinomyces gypsoides* (Henrici și Gardner, 1921); *Actinomyces asteroides var. serratus* (Satory, Meyer, Mujer, 1930); *Proactinomyces asteroides var. crateriforme* (Baldacci, 1938).

Prelevarea produsului patologic se face dintr-un abces sau din expectorație. În puroi, se găsesc grăunți de culoare albă-gălbuie, de 75—120 μ diametru.

Examenul microscopic direct al grăunților: cu colorația Gram se văd filamente foarte subțiri, de 0,6—0,8 μ diametru, care pot fi fragmentate în elemente bacilare sau cocoide.

Mediul de cultură: Sabouraud, P. C., Lőwenstein, geloză ordinară, la care nu se adaugă antibiotice antibacteriene.

Dezvoltarea culturilor: lentă — apar după 5—7 zile; la 3 săptămîni ating un diametru de 1 cm.

Aspectul macroscopic al culturilor: colonia este mai mult sau mai puțin reliefată, putînd avea o formă tuberculoidă, mamelonată sau apărînd ca o membrană de 1—2 mm grosime, plisată, de aspect mat și consistență păstoasă, ușor detașabilă de mediul de cultură. Culoarea coloniei poate varia între gălbui și portocaliu-închis.

Examenul microscopic al culturilor arată filamente subțiri, de 0,8—1 μ diametru, ramificate, neseptate, care treptat se fragmentează în elemente bacilare sau cocoide. Atît filamentele, cît și elementele fragmentate sînt grampozitive și parțial acidorezistente.

Proprietăți: — *Nocardia asteroides* nu este proteolitică (nu hidrolizează amidonul și cazeina, nu lichefiază gelatina și serul coagulat, nu coagulează laptele);

— asimilează glucoza, zaharoza, maltoza, foarte puțin lactoza și nu asimilează galactoza;

Scanned with OKEN Scanner

— utilizează peptona, asparagina, ureea; utilizează foarte puțin nitratul de potasiu; nu utilizează sulfatul de amoniu și nitratul de potasiu;

— este foarte patogenă pentru animalele de experiență.

Gazda principală: solul, de unde se poate face contaminarea umană.

Leziuni clinice la om: — micetoame — leziuni cronice, supurative și granulomatoase ale țesutului subcutanat, cu formarea de tumefacții, abcese, fistule ce drenează și în care pot fi grăunți;

— infecții primare pulmonare, ce pot da metastaze cutanate sau viscerale sau chiar infecții generalizate.

În cazuistica Centrului Dermato-venerologic, Nocardia asteroides a fost izolată din 5 cazuri de micetoame actinomicozice.

NOCARDIA MADURAE

Identificare: Vincent, Blanchard, în 1826.

În România, a fost descrisă de Nicolau, Avram, Stoian, în 1959.

Sinonime: Streptothrix madurae (Vincent, 1899); *Nocardia indica* (Chalmers și Christopherson, 1916); *Actinomyces micetomae* (Greco, 1916); *Discomyces bahiensis* (Piraja Da Silva, 1919).

Este un actinomicet aerob și unul dintre agenții micotici cel mai frecvent întîlniți în etiologia micetomului cutanat actinomicotic.

Recoltarea materialului patologic: ca la *Actinomyces israeli;* se găsesc grăunți alb-gălbui.

Examen direct: se observă filamente fine neseptate, fără „măciuci".

Mediul de cultură: Sabouraud, la 37°.

Dezvoltarea culturilor: înceată.

Aspectul macroscopic al culturilor:

— colonie de aspect cerebriform, aderentă de mediu, de consistență elastică, de culoare albă-cenușie, mergînd pînă la roșiatic și chiar ciocolatiu;

— pe agar glicerinat, coloniile se dezvoltă la fel de bine, avînd, la început, un aspect lucios, alb-crem, apoi virînd în roz.

Examenul microscopic al culturilor: filamente fine, foarte subțiri, neseptate, grampozitive.

Gazda principală: solul. Inocularea la om se poate face prin traumatisme.

Leziuni clinice la om: micetom actinomicotic, prezentînd nodozități tumorale dure, cu traiecte fistuloase multiple, cu deformarea labei piciorului sau gambei.

ALLESCHERIA BOYDII

Identificare: Shear, în 1921.

Este un actinomicet și constituie forma perfectă a lui *Monosporium apiospermum.*

Sinonime: Monosporium apiospermum.

Scanned with OKEN Scanner

Fig. 64. — Cultură de *Allescheria boydii* (Monosporium apiospermium).

În România, a fost izolat de Șt. Teodorescu, P. Vulcan, A. Avram și V. Stoica în anul 1959, *la om,* apoi și *din sol,* de I. Alteraș și R. Evolceanu.

Recoltarea materialului patologic: prin drenarea fistulelor se obțin grăunți mici, albi-gălbui. Ei se spală în diferite soluții saline sterile, pentru a evita contaminarea.

Examenul direct al materialului patologic:

— filamente „în rețea";

— clamidospori mari.

Mediul de cultură: Sabouraud, la 37°.

Dezvoltarea culturilor: încep să apară cam la 3—4 zile după însămînțare.

Aspectul macroscopic al culturilor: colonia se prezintă ca un puf lînos, ușor proeminent, alb la început, apoi cenușiu, uscat, cu reflex verzui-măsliniu. Cu timpul, capătă un aspect puțin cutat, fiind împărțită într-o serie de sectoare. Marginile coloniei sînt fin radiare (fig. 64).

Aspectul microscopic al culturilor: — miceliu septat, ramificat, cu peretele subțire;

— spori terminali, ovalari sau piriformi, la extremitatea unui filament (monospori), cu pereții groși, închiși la culoare.

Gazda principală: solul. Inocularea la om se poate face cu ocazia unui traumatism.

Leziuni clinice: micetom fungic cu grăunți mici, moi, albi, localizat la laba piciorului.

În cauzistica Centrului Dermato-venerologic: 6 din cele 24 de micetoame au fost produse de acest agent fungic.

Inocularea la animale: prin introducerea de culturi pure de *A. boydii,* în articulații sau în picioarele animalelor, apare o reacție patologică similară aceleia de la om, dar leziunile nu progresează.

ASPERGILLUS FUMIGATUS

Identificare: Fresenius, în 1863.

În România, a fost izolat *la păsări* (papagali) de Poenaru în anul 1908, iar *la om,* de A. Avram, în 1958.

Face parte din clasa *fungi imperfecti* (ciuperci adevărate).

Examenul direct al materialului patologic (recoltat din spută, exsudat din ureche, puroi):

— spori mici, rotunzi, de 2—3 μ, de culoare verzuie-brună;

Scanned with OKEN Scanner

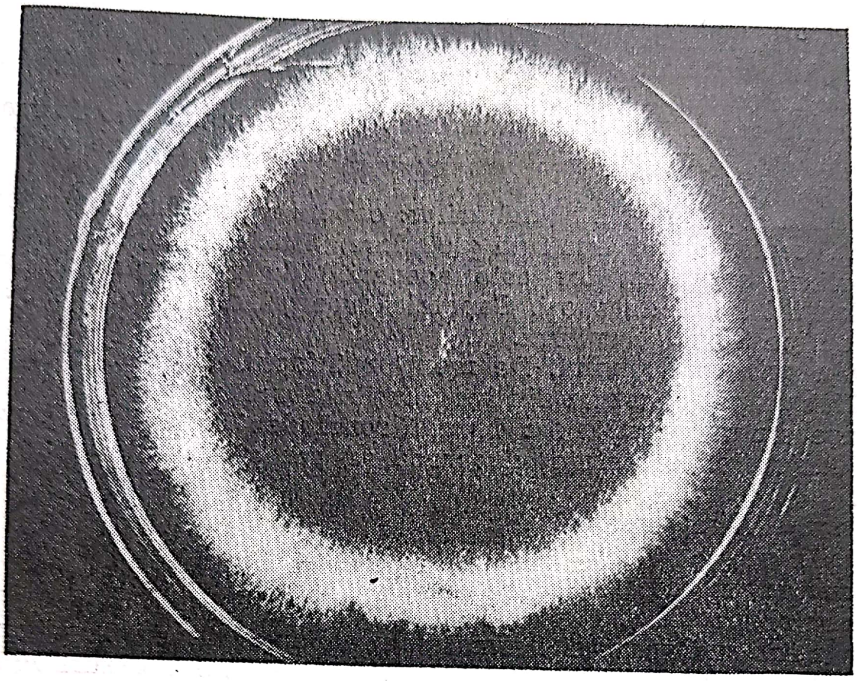

Fig. 65. — Cultură de *Aspergillus fumigatus.*

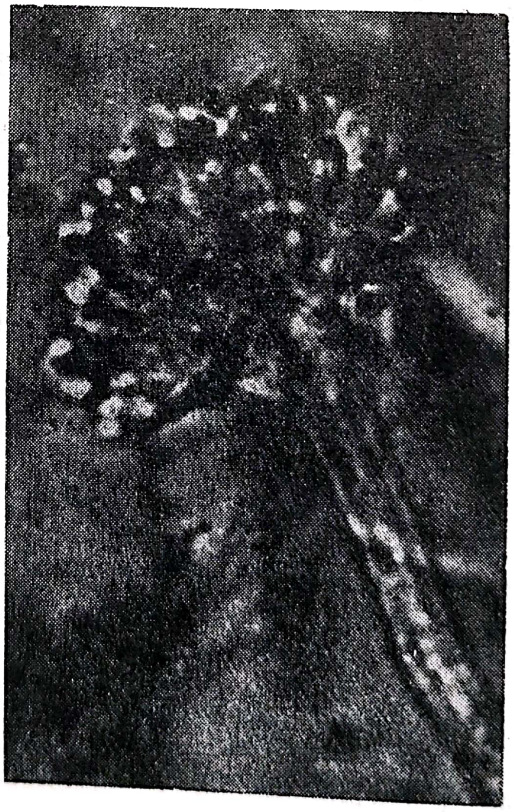

Fig. 66. — Cap aspergiliar.

Scanned with OKEN Scanner

— filamente miceliene fragmentate.

Mediul de cultură: Sabouraud, la temperatura camerei.

Dezvoltarea culturilor: foarte rapidă.

Aspectul macroscopic al culturilor: colonia apare sub forma unui disc alb, lînos, la suprafața mediului. În scurt timp, devine verde spre negru-verzui (fig. 65).

Aspectul microscopic al culturilor: capete aspergilare caracteristice (fig. 66). Acestea sînt formațiuni globulare, situate la capătul filamentului micelian; suprafața lor este acoperită de prelungiri radiare, ce poartă lanțuri lungi de spori. Capetele aspergilare se pot observa mai bine direct pe tubul de cultură.

Gazda principală: solul. De menționat faptul că, deși coloniile de *Aspergillus* se pot dezvolta din însămînțările materialului patologic suspectat, aceasta nu constituie o dovadă concludentă că el este cauza primară a leziunilor cercetate, deoarece se pot găsi acolo ca o suprainfecție.

Leziuni clinice (aspergiloză):

— pulmonară;

— auriculară (otomicoză aspergilară);

— oculară.

În cazuistica Centrului Dermato-venerologic, Aspergillus fumigatus a provocat un micetom fungic cu grăunți albi și cîteva cazuri de otomicoză aspergilară.

MADURELLA MYCETOMI

Identificare: Laveran, în 1902; Brumpt, în 1905.

Face parte din clasa *fungi imperfecti* (ciuperci adevărate). Este agentul patogen cel mai frecvent izolat în micetoamele cu grăunți negri.

Sinonime: Madurella tozeuri; Madurella polimorfa.

În România, a fost izolat de I. Hulea și A. Avram, în 1958.

Prelevarea produselor patologice: grăunți negri.

Examenul direct: se găsește un miceliu segmentat în articole neregulate, precum și clamidospori mari.

Mediul de cultură: Sabouraud.

Dezvoltarea culturii: destul de repede, la cîteva zile după însămînțare.

Aspectul macroscopic al culturii (fig. 67): colonii rotunde, albe-cenușii, apoi brune, cu pigment difuzibil în mediu. Pe mediul P.C., apar *sclerote* (mici formațiuni negre, tari, asemănătoare grăunților).

Aspectul microscopic al culturilor:

— *miceliu* gros, neregulat, septat la intervale neregulate, care formează artrospori de dimensiuni variabile;

— *clamidospori* mari în culturile vechi; au o formă mai mult sau mai puțin regulată; uneori sînt dispuși „în lanțuri".

Gazda principală: nu se cunoaște încă (probabil solul).

Scanned with OKEN Scanner

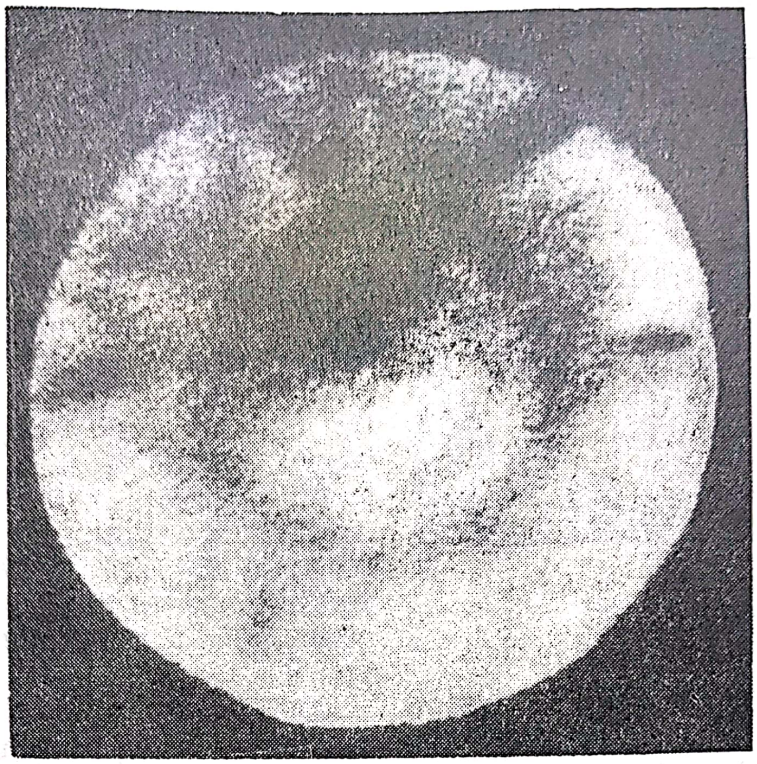

Fig. 67. — Cultură de *Madurella mycetomi.*

Leziuni clinice la om: micetomul cu grăunți negri (maduromicoză), cu formarea de noduli ulcerați, fistuloși și puroi cu grăunți negri, duri.

În cazuistica Centrului Dermato-venerologic, Madurella mycetomi a provocat 4 micetoame fungice cu grăunți negri.

SPOROTRICHUM SCHENCKII

Identificare: Matruchot, în 1910.

Face parte din clasa *fungi imperfecti* (ciuperci adevărate).

Sinonime: Sporotrichum sp. (Smith, 1898); *Sporothrichum schenckii* (Hetksen și Pinkus, 1900); *Sporotrichum beuermani* (Matruchot și Ramond, 1905); *Sporotrichum asteroides* (Splendore, 1909); *Sporotrichum jeanselmi* (Brumpt și Langeron, 1910); *Sporotrichum councilmani* (Wolbach, 1917).

Este agentul patogen al sporotricozei.

Recoltarea materialului patologic: puroiul se recoltează cu un ac de seringă steril din nodulii subcutanați nedeschiși sau se prelevează din leziunile șancriforme.

Examenul direct al materialului patologic: parazitul micotic este rareori vizibil la examenul direct, diagnosticul punîndu-se, de regulă, prin culturi. Pentru examenul direct, lama se colorează prin metoda

Scanned with OKEN Scanner

Fig. 68. — Cultură de *Sporotrichum schenckii.*

May-Grünwald-Giemsa, după ce puroiul a fost diluat în 15 volume de ser fiziologic. Se pot observa:

— celule rotunde sau ovalare grupate;

— corpi asteroizi, care se găsesc la cazurile din America de Sud, Africa de Sud, mai rar în S.U.A. Nu se găsesc în Europa. Ei pot fi: a) în formă de ţigară, cu extremitatea rotunjită, largi de 2—3 μ şi lungi de 3—5 μ, aşezaţi intercalar, în leucocite sau în celule gigante; b) de formă asteroidă, element regulat rotunjit, constituit dintr-un spor rotund, cu perete dublu, mai colorat. Suprafaţa corpusculului este acoperită de raze ca nişte „măciuci", dîndu-i un aspect de stea.

Mediul de cultură: Sabouraud, la temperatura camerei şi la 37°. Se poate dezvolta şi pe mediul cu sînge şi agar. Însămînţarea puroiului se face depunînd o picătură de puroi pe peretele eprubetei, în unghiul format de geloză şi sticlă. Se ţine apoi la 37° şi la temperatura camerei.

Dezvoltarea culturilor: pe mediul Sabouraud, la temperatura camerei, se dezvoltă în 3—5 zile; cultura este singura metodă sigură de diagnostic.

Aspectul macroscopic al culturilor (fig. 68): coloniile sînt la început albe, cremoase, opace, netede, asemănătoare cu coloniile de *Candida.* Pe măsura dezvoltării, suprafaţa devine încreţită, membranoasă, cu o uşoară aureolă pufoasă, ajungînd să ocupe, cu timpul, toată suprafaţa mediului de cultură. Pigmentaţia coloniilor poate să varieze de la tulpină la tulpină — de la alb, pe care unele îl păstrează în mod nedefinit, trecînd progresiv prin galben ciocolatiu, la brun şi chiar la negru. Pigmentul se poate schimba la trecere.

Aspectul microscopic al culturilor: o reţea de *filamente miceliene* nu prea largi, cu diametrul de 2 μ, septate şi ramificate, avînd pe ramurile laterale sau la capătul unei terminaţii miceliene subţiri grupuri de *spori* caracteristici, ovali sau sferici, apoi rotunzi, de culoare brună şi cu perete dublu, în culturile vechi. Separaţi de suportul lor, aceşti spori, al căror diametru variază între 3—5 şi 2—4 μ, se pot înmulţi prin înmugurire.

Gazda principală: solul (inoculare prin traumatism).

Leziuni clinice: gome subcutanate unice sau multiple, ulcerate, situate de obicei pe un traiect limfatic.

Scanned with OKEN Scanner

COCCIDIOIDES IMMITIS

Identificare: Rixford şi Gilchrist, în 1896.

Sinonime: Posadasia esferiformis (Canton, 1898); *Blastomycoides immitis* (Castellani, 1928); *Pseudococcidioides* (Mazzai de Fonseca, 1928); *Coccidioides esferiformis* (Moore, 1932); *Glenospora metaeuropea* (Castellani, 1933; *Trichosporum proteolyticum* (Negroni şi Villafane Lastia, 1938). Face parte din clasa *fungi imperfecti* (ciuperci adevărate).

Prelevări de produs: puroi, spută, conţinut gastric, L.C.R.

Examen direct: *corpi rotunzi* prezenţi, liberi sau intracelulari în celulele gigante, de diametru variabil (20—60 μ), cu pereţii groşi, refringenţi, cu conţinut omogen, apoi granular; sînt umpluţi cu numeroşi *endispori* mici (2—5 μ), uninucleaţi; uneori aceşti corpi rotunzi au aspect echinulat.

Mediul de cultură: Sabouraud, la 25°.

Dezvoltarea culturilor: în 4—5 zile.

Aspectul macroscopic al culturilor: coloniile sînt rotunde, cenuşii, cu un miceliu aerian pufos, alb, lînos, care cu timpul se închide la culoare. Unele tulpini au aspect membranos.

Transferarea culturilor de pe un mediu pe altul trebuie făcută cu mare atenţie, deoarece există posibilităţi serioase de contaminare prin artrospori. Sînt necesare măsuri extreme de protecţie.

Aspectul microscopic al culturilor:

— filamente miceliene septate în *artrospori* dreptunghiulari, aşezaţi în formă de lanţuri, care, examinaţi în clorallactofenol, se prezintă sub formă de articole întunecate, separate de spaţii filamentoase clare;

— *clamidospori*, uneori;

— *corpi rotunzi* nu se găsesc decît foarte rar, în culturile vechi.

Gazda principală: solul.

Leziuni clinice la om (coccidioidomicoză):

— forme cutanate, de tip abces, gomă, cu evoluţie spre ulceraţie;

— forme pulmonare, de tip pneumonie sau bronhopneumonie.

Inocularea la animale: prin injectarea intraperitoneală de suspensie salină cu spori — la şoarece — sau intratesticular — la cobai. Sferulele prezente în materialele clinice produc infecţia în 7—10 zile. Artrosporii din culturi se dezvoltă direct cu sferule (corpi rotunzi) şi pot fi găsiţi după 4—6 zile în puroiul recoltat de la cobai sau şoarece.

Biopsie: leziunile cutanate prezintă abcese cu polimorfonucleare şi leziuni cazeoase, în care ciuperca poate fi găsită liberă sau — în număr mare — în interiorul celulelor gigante şi în ţesutul granular adiacent. Hipertrofia epitelială şi hiperplazia apar ca rezultat al procesului inflamator cronic.

Scanned with OKEN Scanner

HISTOPLASMA CAPSULATUM

Identificare: Darling, în 1906.

Sinonime: Cryptococcus capsulatus (Almeida, 1933); *Torulopsis capsulatus* (Moore, 1934); *Posadasia pyliforme* (Moore, 1934); *Histoplasma pyriforme* (Dodge, 1935).

Face parte din clasa *fungi imperfecti.*

Prelevări de produs: frotiuri din sînge sau măduvă sternală; biopsie ganglionară.

Examenul direct nu prezintă criterii precise de diagnostic. În preparatul proaspăt, necolorat, nu se observă nimic. În frotiul colorat cu Giemsa și examinat la microscopul cu imersie, ciuperca apare sub forma unor mici *corpi ovali* în interiorul celulelor monocelulare și, uneori, în polimorfonucleare.

Mediul de cultură: Sabouraud. Se însămînțează mai multe tuburi. Unele se țin la temperatura camerei, altele la 37°. Pentru conținutul gastric, este preferabil să se facă însămînțarea sedimentului obținut prin centrifugare.

Dezvoltarea culturilor: foarte lentă, după minimum 3—4 săptămîni.

Aspectul macroscopic al culturilor: colonii rotunde, ușor pufoase, albe, cu un miceliu aerian, care capătă, cu timpul, culoarea brună (fig. 69).

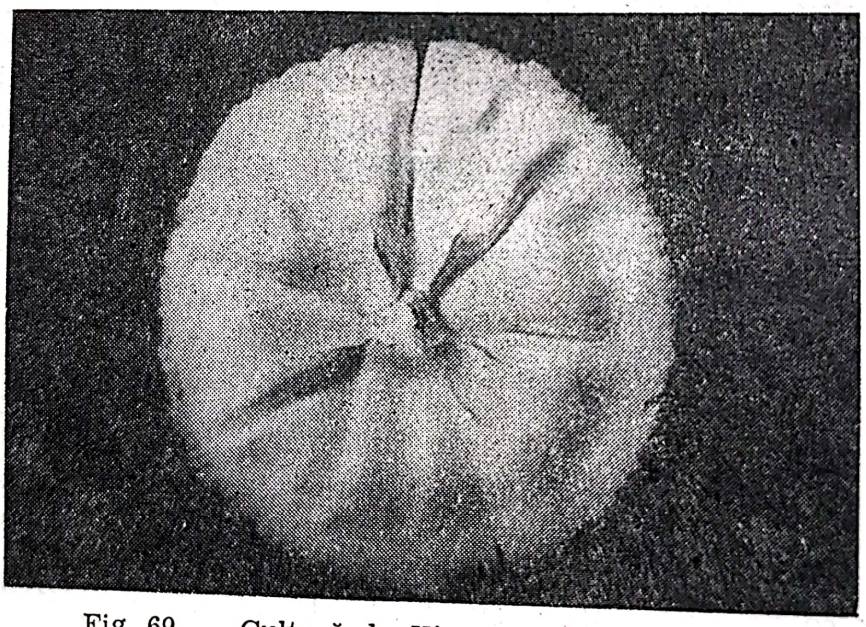

Fig. 69. — Cultură de *Histoplasma capsulatum.*

Aspectul microscopic al culturilor:

— *filamente miceliene* ramificate, unele „în rachetă";

— *spori* mici, rotunzi sau ovali, pe ramurile laterale;

— *clamidospori* mari (10—20 μ), tuberculați, rotunzi sau piriformi, cu peretele gros.

Scanned with OKEN Scanner

Leziuni clinice — cutaneomucoase: suprafețe ulcerate la extremități și pe mucoasa bucală;

— reticuloză cu febră, anemie, hepatosplenomegalie;

— sindrom pulmonar hemoptoic.

Gazda principală: solul.

Inocularea la animale: injectarea intravenoasă, intraperitoneală sau intracerebrală a ciupercii în faza de levură produce infecția și moartea la șoarece, după o perioadă de timp ce depinde de cantitatea de inocul; și cîinii pot fi infectați, prin hrană sau prin inocularea ciupercii.

CRYPTOCOCCUS NEOFORMANS

Identificare: Sanfelice, 1895; Vuillemin, 1901.

Sinonime: Saccharomyces sp. (Busse, 1894); *Saccharomyces neoformans* (Sanfelice, 1895); *Cryptococcus hominis* (Vuillemin, 1901); *Torula neoformans* (Weoss, 1902); *Torula histolitica* (Stoddard și Cutler, 1916); *Cryptococcus histolyticus* (Castellani, 1928); *Cryptococcus meningitidis* (Dodge, 1935).

Face parte din clasa *fungi imperfecti.*

Prelevări de produs: L.C.R., spută, puroi. Puroiul din leziunile cocciforme și din masele tumorale va fi aspirat, dacă este posibil; lichidul spinal va fi centrifugat, în caz că nu apare nimic la examenul direct.

Examenul direct al materialului patologic arată:

— celule rotunde (sferice) sau ovoide, levuriforme, cu dublu contur, înconjurate de o capsulă gelatinoasă. Preparatul se poate examina necolorat, însă la o lumină mai redusă, materialul fiind transparent și greu de examinat. Dacă materialul nu este purulent, se va adăuga o picătură de cerneală de India diluată, în acest fel capsula apărînd mai clară.

Mediul de cultură: Sabouraud, la 37° și la temperatura camerei.

Dezvoltarea culturilor: pe mediul Sabouraud, la temperatura camerei, dezvoltarea este înceată; la 37°, însă, *C. neoformans* patogen crește foarte repede. Prin aceasta se deosebește de culturile criptococice similare, nepatogene.

Aspectul macroscopic al culturilor:

— la temperatura camerei — colonia levuriformă este la început albă, cutată și granulară; ulterior, se dezvoltă o colonie tipică, umedă, vîscoasă, mucoidă, de culoare crem-cenușie (fig. 70);

— la 37° — colonie mucoidă, vîscoasă, de culoare crem spre cenușie; seamănă uneori cu culturile de bacili Friedländer.

Aspectul microscopic al culturilor: celule înmugurite, cu scurt tub germinativ terminal.

Gazdă principală: solul. Ciuperca a fost găsită ca saprofită în fructe zemoase, lapte, pe pielea și în fecalele unor oameni sănătoși. Emmons a izolat *C. neoformans* din sol, explicînd posibilitatea contaminării pe această cale a obiectelor folosite la colectarea laptelui.

Scanned with OKEN Scanner

Criptococoza nu se transmite de la om la om și nici de la animal la om.

Distribuția geografică: în diferite colțuri ale lumii, unde au existat posibilități de diagnostic de laborator.

Pătrunderea în organism a agentului micotic: prin tractul respirator (mai ales), dar și prin piele, mucoasa nazofaringiană, tractul intestinal.

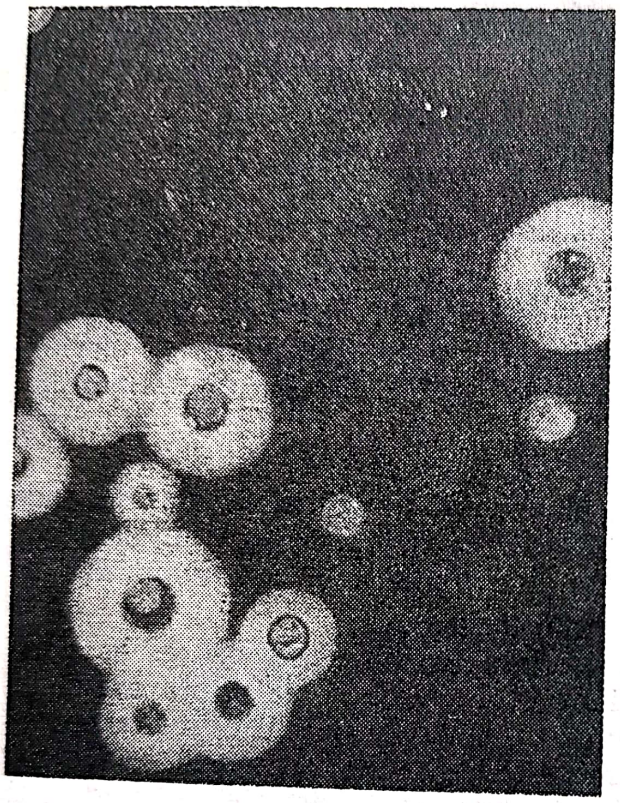

Fig. 70. — Aspect microscopic al culturii de *Cryptococcus neoformans* (capsulă polizaharidică a blastosporului).

Leziuni clinice (criptococoză): infecție cronică subacută, care poate invada plămînii, pielea, dar are predilecție pentru creier și meninge. Leziuni izolate pot apărea pe piele, în țesutul subcutan, la nivelul ganglionilor limfatici, precum și pe limbă, la genunchi, în mușchii toracelui posterior, pelvis.

Biopsie: leziunile de pe piele, din țesuturile subcutanate sau oase se găsesc de obicei în asociere cu criptococoza meningiană sau generalizată și se prezintă ca o masă ce abundă în microorganisme, înconjurată de celule inflamate cronic și de numeroase celule gigante sau chiar fără nici o reacție celulară. În secțiunile preparate și colorate cu hematoxilină-eozină, pot fi identificate microorganisme înmugurite, înconjurate de un material capsular. Bune rezultate se obțin și prin coloraţia PAS.

Inocularea la animale: materialul infectat, recoltat de la bolnav sau o suspensie salină de cultură pură, se vor injecta intracerebral sau intraperitoneal la șoarece. În 3—4 săptămîni, în masa abdominală, plămîni și creier se poate găsi ciuperca încapsulată, vizibilă la examenul direct sau cu ajutorul cernelii de India. Din aceste leziuni, ciuperca poate fi din nou cultivată.

Scanned with OKEN Scanner

AFECȚIUNI CUTANATE PROVOCATE DE AGENȚI MICOTICI ÎN ȚARA NOASTRĂ

I. MICOZE SUPERFICIALE

1. *Dermatofiții*

Afecțiunile produse de dermatofiți cuprind următoarele tipuri principale de leziuni:

— Micoze cutanate (epidermofiții)
— Micoze unghiale (onicomicoze)
— Pilomicoze
— Micoze supurate

2. *Candidoze*

— Afecțiunile produse de ciupercile din genul *Candida* au următoarele localizări:

— cutanate
— pe mucoase
— unghiale

3. *Pityriasis versicolor*
4. *Eritrasma (Erythrasma)*
5. *Geotricoza*
6. *Leptotricoza bucală*
7. *Tricomicoza axilară*

II. UNELE MICOZE PROFUNDE

1. *Actinomicoza*
2. *Aspergiloza*
3. *Criptococcoza*

Scanned with OKEN Scanner

4. *Histoplasmoza*
5. *Micetomul*
6. *Sporotricoza*

I. MICOZE SUPERFICIALE

1. DERMATOFIȚII

EPIDERMOFIȚIILE

Epidermofițiile sînt infecții ale epidermului cornos, provocate de ciuperci parazite. De obicei, acest termen este folosit pentru infecția micotică plantară sau palmară, cu spațiile interdigitale respective, ori a regiunii inghinale sau inghinocrurale.

Denumirea de epidermofiție este improprie, deoarece cele mai multe din speciile de paraziți micotici care determină epidermofiția nu fac parte din genul *Epidermophyton*. De aceea considerăm mai corectă adoptarea denumirii latine de *tinea pedis, tinea cruris, tinea manum, tinea corporis*.

a) Tinea pedis (Epidermofiția picioarelor)

Tinea pedis este cea mai răspîndită infecție micotică. Într-o cazuistică de peste 12 000 de dermatofiții din ultimii 15 ani am întîlnit leziuni micotice interdigitoplantare într-un procent de 45,1 din cazuri.

Incidență. Epidemiologie. Foarte răspîndită în toate continentele, afecțiunea este mai frecventă la vîrsta adultă, fără deosebire de sex. Condiții favorizante de răspîndire sînt create de bazinele de înot, șranduri, băi publice sau comune, dușuri colective, săli de sport, lucrul la temperaturi înalte. De asemenea, portul ciorapilor din material plastic, împiedicînd respirația cutanată normală și reținînd, ca atare, transpirația, împiedică vindecarea și favorizează recidivele.

Frecvența maximă se înregistrează în mediul urban. Transmiterea familială este posibilă. Un caz ignorat într-o familie poate întreține timp îndelungat un mic focar epidemic.

Etiologie. În România, cel mai frecvent agent patogen al epidermofiției picioarelor este *Trichophyton rubrum*, urmat îndeaproape de *Trichophyton mentagrophytes interdigitale*. Mai rar, se întîlnește *Epidermophyton floccosum*. Alți dermatofiți sînt izolați doar sporadic.

La 5 459 de cazuri de *tinea pedis*, depistate la Centrul Dermato-venerologic în intervalul 1962—1976, ponderea diferiților dermatofiți a fost următoarea:

51,1 % *T. rubrum*
42,4 % *T. mentagrophytes interdigitale*
3,7 % *E. floccosum*
0,5 % *T. mentagrophytes asteroides*
0,2 % *T. quinckeanum*

Scanned with OKEN Scanner

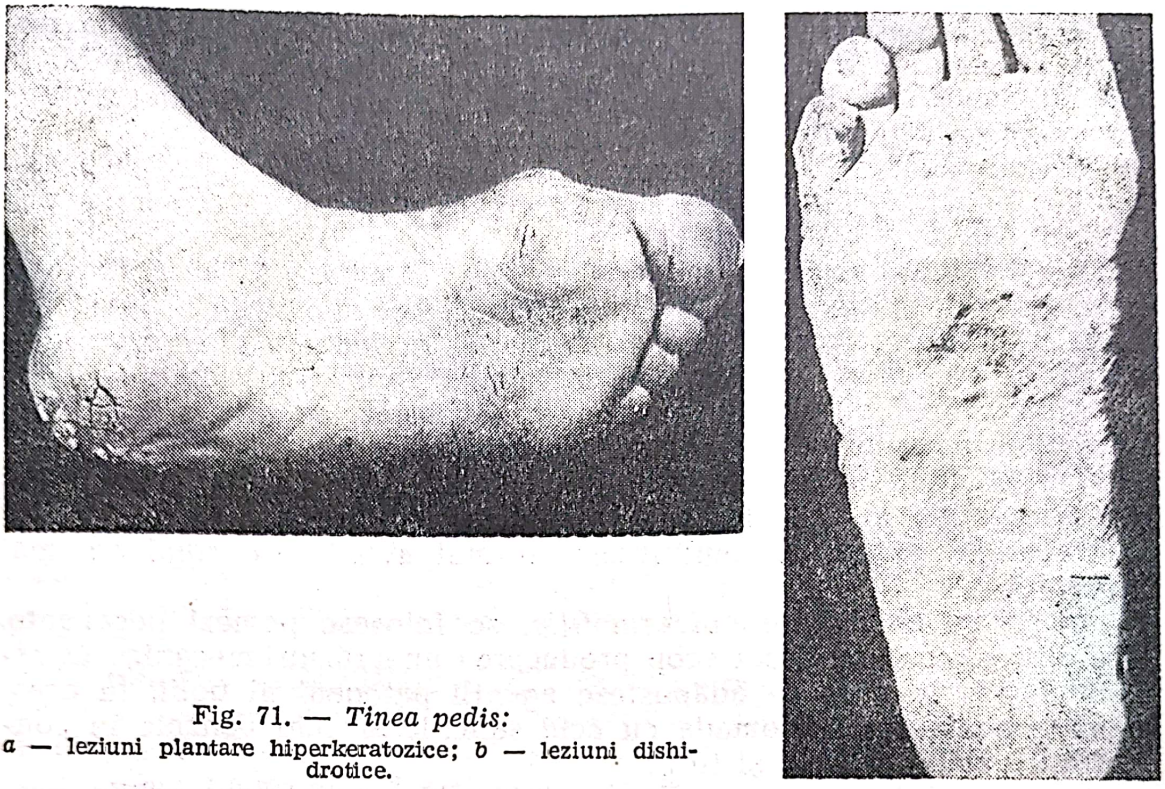

Fig. 71. — *Tinea pedis:*
a — leziuni plantare hiperkeratozice; *b* — leziuni dishidrotice.

0,1% *T. violaceum*
0,1% *M. canis*
0,05% *M. audouinii*
0,03% *T. schoenleinii*
0,01% *M. gypseum*
0,01% *T. gallinae*

Micozele interdigitoplantare de origine dermatofitică reprezintă 79,5% din totalul leziunilor fungice cu această localizare. Alte 12,6% din localizările interdigitale ale picioarelor au fost produse de *erythrasma,* iar 7,4% de *Candida.*

Semne clinice. Există următoarele tipuri clinice mai importante:

— *forma uscată* — cu descuamare uneori discretă, alteori foarte pronunțată, plantară sau în spațiile interdigitale (fig. 71);

— *forma cu leziuni veziculoase* — izolate sau confluente, are ca sediu suprafața plantară sau fețele laterale ale picioarelor. Placardele pot fi izolate sau confluente, acoperite de vezicule sau bule, de mărime variabilă, avînd un conținut, de obicei, clar și uneori purulent;

— *forma intertriginoasă* — cu localizare îndeosebi interdigitală —, în care sînt prezente, de asemenea, eroziuni, fisuri, macerație. Fundul pliului interdigital, alb, se detașează, lăsînd un epiderm roz, puțin umed. Pe fețele laterale ale degetelor picioarelor pielea este subțire, roză, umedă, uneori acoperită de un epiderm alb-sidefiu. Fisurile jenează adesea la mers.

Scanned with OKEN Scanner

Leziunile descrise la picioare se pot întîlni și la mîini *(tinea manum)*, ansamblul de simptome formînd epidermofiția palmoplantară. În faza maximă de dezvoltare, se pot constata edeme, jenă și chiar durere, care însoțesc fenomenele arătate mai sus.

Micoza picioarelor poate constitui un punct de plecare și de întreținere a unor manifestări de sensibilizare la distanță, ca și a unor erizipele recidivante ale gambelor.

Diagnostic. Examenul micologic pune în evidență, la microscop, prezența filamentelor miceliene în scuamele prelevate din leziuni. Este necesar să se precizeze dacă este vorba de o ciupercă din grupul dermatofiților sau de o *Candida*, pentru a putea stabili tratamentul specific.

Diagnosticul diferențial se face cu eritrasma, cu intertrigo-ul candidozic, cu pustulozele recidivante palmoplantare etc.

Tratamentul trebuie să fie individualizat, ținînd seama de forma clinică prezentată și de toleranța la medicația aplicată. Se poate indica un tratament extern și unul intern, primul avînd însă rolul cel mai important.

În forma uscată de epidermofiție, se folosesc pomezi decapante, keratolitice, care au drept scop producerea unei răzuiri mecanice a stratului cornos în care se adăpostesc agenții patogeni ai bolii. În acest sens, se poate folosi pomada cu acid salicilic și acid benzoic în concentrații variind între 3 și 10%.

Tratamentul cu pomada Fenosept 1‰ dă rezultate favorabile, produsul fiind utilizat singur sau în asociere cu acidul salicilic în concentrație de 1%.

În formele cu îngroșare marcată a stratului cornos, se poate utiliza calomel 10% sau acid lactic și rezorcină 5—15%, pînă la îndepărtarea porțiunii îngroșate. Rezultate bune în formele cronice, recidivante și cu prurit intens se obțin prin badijonări cu acid tricloracetic 33%, aplicate la 3—5 zile, după toleranță, în total 5—6 badijonări, în funcție de efectul obținut.

Folosirea locală a unguentelor indicate, aplicate prin masarea ușoară a tegumentelor bolnave, trebuie continuată un timp și după ștergerea leziunilor. De preferat ca ungerea să se facă seara, izolarea făcîndu-se apoi prin pansament sau șosetă.

Dintre medicațiile moderne, care pot fi folosite cu succes, amintim: Tolnaftat, Canesten, Miconazole.

Vindecarea se poate obține mai rapid dacă asociem Griseofulvina, timp de 3—4 săptămîni.

Forma veziculobuloasă a epidermofiției picioarelor și mîinilor răspunde cel mai greu la tratament. În faza de zemuire, se aplică pansamente umede cu Burow (2 tablete/l apă fiartă și răcită), cu Fenosept 1/10 000 sau cu ceai de mușețel. Se poate utiliza și ser fiziologic. Pansamentele umede vor fi schimbate la 1—2 ore, pînă la înlăturarea veziculelor sau bulelor.

În continuare, se trece la tratamentul antifungic local. Se pot face badijonări cu una din soluțiile: Fenosept 1‰, violet de gențiană 1—2% sau alcool iodat 1% (cu sau fără acid salicilic). Eroziunile rămase după

Scanned with OKEN Scanner

deschiderea bulelor se pot tampona cu o soluție de nitrat de argint 1—2%, o dată pe zi.

După uscarea completă a elementelor zemuinde, se alternează aplicarea soluțiilor antimicotice cu pomezi antifungice de tipul celor folosite în formele uscate ale epidermofiției. Se va evita producerea unei dermite locale.

Griseofulvina poate constitui, uneori, o medicație utilă în epidermofițiile de tip bulos, fiind necesar a se administra doze de 6—8 tablete/zi. Tratamentul local are însă o indicație majoră.

O acțiune favorabilă poate avea în astfel de cazuri *tratamentul biologic* antimicotic cu tricofitină de la 0,1 pînă la 1,5 ml, după toleranță, evoluția bolii și reacția locală.

În formele cu leziuni de sensibilitate întinse, însoțite și de edeme, se poate recurge și la corticoterapia generală, de scurtă durată, timp de 7—10 zile, eventual ceva mai mult.

Ca regulă generală, tratamentul local de întreținere trebuie continuat și după ștergerea leziunilor, încă 2—3 luni, la intervale mai mari, deoarece posibilitățile de recidivă, mai ales în anotimpul călduros, sînt foarte mari.

Profilaxie. Măsurile de profilaxie individuală sînt deosebit de importante. Se recomandă evitarea purtării ciorapilor de nylon, în special în timpul verii, la persoanele cu predispoziție la îmbolnăviri micotice. În familiile unde este depistat un caz de epidermofiție, este bine să se facă supravegherea și controlul membrilor familiei, în vederea descoperirii unor forme incipiente și tratării lor în consecință.

Pentru reducerea transpirației, care favorizează dezvoltarea agenților micotici, se va recomanda o pudră antisudorală (vezi pag. 144).

b) Tinea cruris (Epidermofiția inghinală)

Acest tip de dermatomicoză constituie, în cazuistica noastră, 11,0% din totalul dermatofițiilor depistate în ultimii 15 ani.

Incidență. Epidemiologie. Boala apare la orice vîrstă, mai frecvent la adult, la sexul masculin și cu predominanță în domeniul urban. Profesia nu joacă un rol deosebit, oamenii cu cele mai diverse ocupații, în special sedentare, prezentînd această afecțiune. Se constată o incidență sporită în sezonul cald, în condiții de transpirație mai abundentă.

Transmiterea este favorizată de frecventarea băilor publice, a bazinelor de înot, ștrandurilor, de schimb de echipament sportiv etc. Contaminarea interconjugală, deși posibilă, este rară. Focare epidemice, în general restrînse, pot apărea, îndeosebi în colectivități de tineret.

Etiologie. Agenții care provoacă cel mai frecvent epidermofiția inghinală sînt, în ordinea frecvenței (după datele Centrului Dermato-venerologic din perioada 1962—1976): *Trichophyton rubrum* (65,1%), *Epidermophyton floccosum* (28,7%), *Trichophyton mentagrophytes interdigitale* (3,3%) din totalul dermatofiților izolați în acest tip de micoză. Cîte 1—4 cazuri au mai provocat *M. canis, T. quinckeanum, T. verrucosum, T. tonsurans.*

Scanned with OKEN Scanner



Fig. 72. — Epidermofiție inghinală produsă de *Trichophyton rubrum*, simulînd o eritrasma.

Micozele inghinale dermatofitice au reprezentat, în cazuistica noastră, 48,7% din totalul leziunilor inghinale de origină fungică. Celelalte au fost determinate de *Erythrasma* (38,3%) și *Candida* (12,8%).

Semne clinice. Placarde eritemato-scuamoase de culoare roșie-închisă sau mai ștearsă, cu marginea mai activă, bine delimitată, uneori cu mici vezicule în lanț. Leziunile, de obicei bilaterale, interesează fața internă a coapselor, putînd afecta organele genitale externe ale ambelor sexe, extinzîndu-se pînă în regiunea pubiană și pliul interfesier *(eczema marginată Hebra).*

Formele care se abat de la aspectul clasic pot îmbrăca uneori înfățișarea unei nevrodermite sau, mai rar, a unui psoriazis inversat. Alte tipuri clinice, care simulează alte entități dermatologice se întîlnesc doar sporadic.

Diagnosticul se stabilește pe baza examenului microscopic direct al scuamelor marginale, care arată prezența filamentelor miceliene, iar cultura precizează specia în cauză.

Diagnosticul diferențial se face, mai ales, cu intertrigo-ul candidozic și eritrasma. Pentru aceasta din urmă, examinarea la lampa Wood este evocatoare (fig. 72).

Tratament. Bune rezultate se pot obține cu *Griseofulvina,* administrată *per os,* timp de 3—4 săptămîni, uneori mai mult, în funcție de vechimea leziunilor și de răspunsul individual la tratament.

Tratamentul *local* se impune de asemenea ca fiind foarte util, putînd da rezultate bune și singur. Astfel, se pot folosi antifungicele clasice de uz extern, ca: alcool iodat și salicilat 1—2%, pomadă cu acid salicilic și acid benzoic 3—5% (după toleranță și eficacitate). Rezultatele deosebit de bune dă pomada cu Fenosept 1‰. Se poate recurge și la unele produse tipizate, dintre care menționăm: Buclosamid (soluție și pomadă), Tolnaftat (soluție), Canesten (cremă, loțiune), Miconazole (cremă, loțiune).

Spălarea cu apă și săpun este permisă și utilă, ea făcînd posibilă înlăturarea mecanică a stratului cornos, locul unde se găsesc dermatofiții.

Transpirația abundentă a acestei zone necesită și folosirea unei pudre antisudorale, aplicată în timpul zilei (vezi pag. 144).

Profilaxie. Se va evita folosirea în comun a unor obiecte ca: șervete, costume de baie, echipament sportiv etc. Se vor prefera, pe cît

Scanned with OKEN Scanner

posibil, țesăturile de bumbac, lînă, care nu favorizează și nu reține transpirația, evitîndu-se țesăturile din fibre sintetice, care nu pot fi fierte în momentul schimbării lor.

c) Tinea corporis (Herpesul circinat)

Leziunile apar pe pielea glabră, sînt eritematoscuamoase, cu margini mai active, uneori veziculoase, festonate, avînd un centru mai palid (fig. 73).

Incidență. Epidemiologie. În cazuistica Centrului Dermato-venerologic din ultimii 15 ani, cele 1 420 de cazuri de herpes circinat au reprezentat 11,8% din totalul dermatofițiilor depistate în acest interval. Ele au avut o predominanță în mediul urban, de unde au provenit 76% din cazuri și au apărut, mai ales, la femei, care au dat o proporție de 62%. Vîrsta nu a jucat un rol deosebit în răspîndirea acestui tip de dermatomicoză.

Din cazurile la care s-a putut afla sursa de contaminare, rezultă că la 63% din bolnavi molipsirea s-a făcut de la animale, îndeosebi de la pisică și de la vite. De menționat sînt și alte surse de contaminare — om, șirand, baie, sol —, precum și rolul favorizant al traumatismului. O contaminare profesională s-a putut constata la cei ce îngrijesc vite, precum și la persoanele care mînuiesc animalele de laborator. Afecțiunea este foarte contagioasă (fig. 74).

Etiologie. Leziunile de *tinea corporis* au fost provocate, în cazuistica noastră, de 13 specii de dermatofiți. Dintre acestea, însă, 4 specii

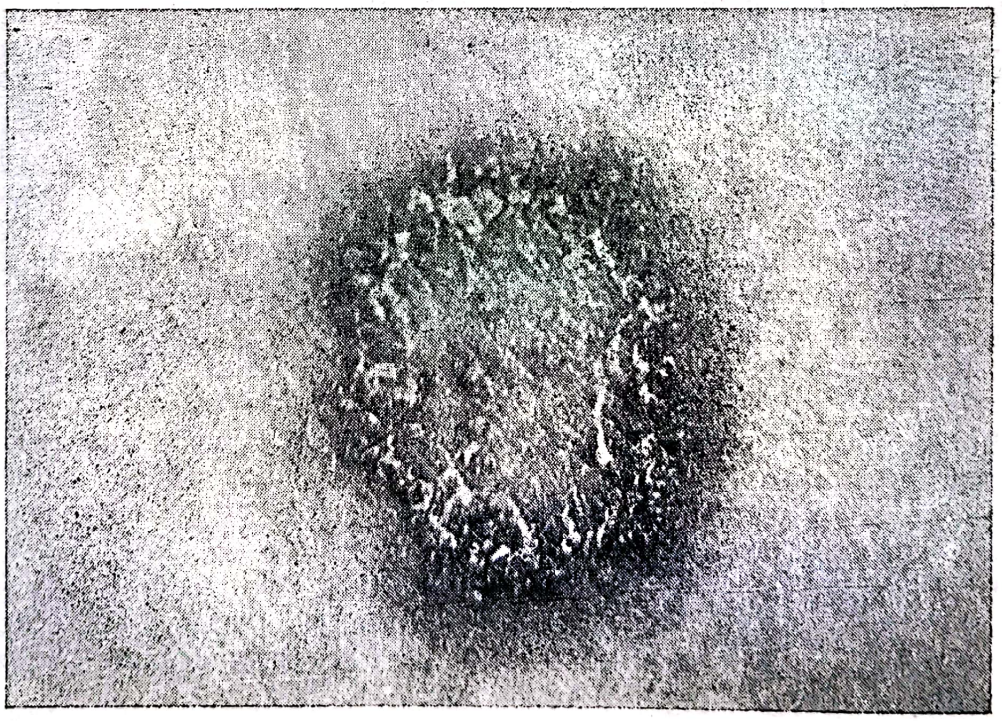

Fig. 73. — Leziune de *tinea corporis* provocată de *Trichophyton mentagrophytes asteroides.*

Scanned with OKEN Scanner

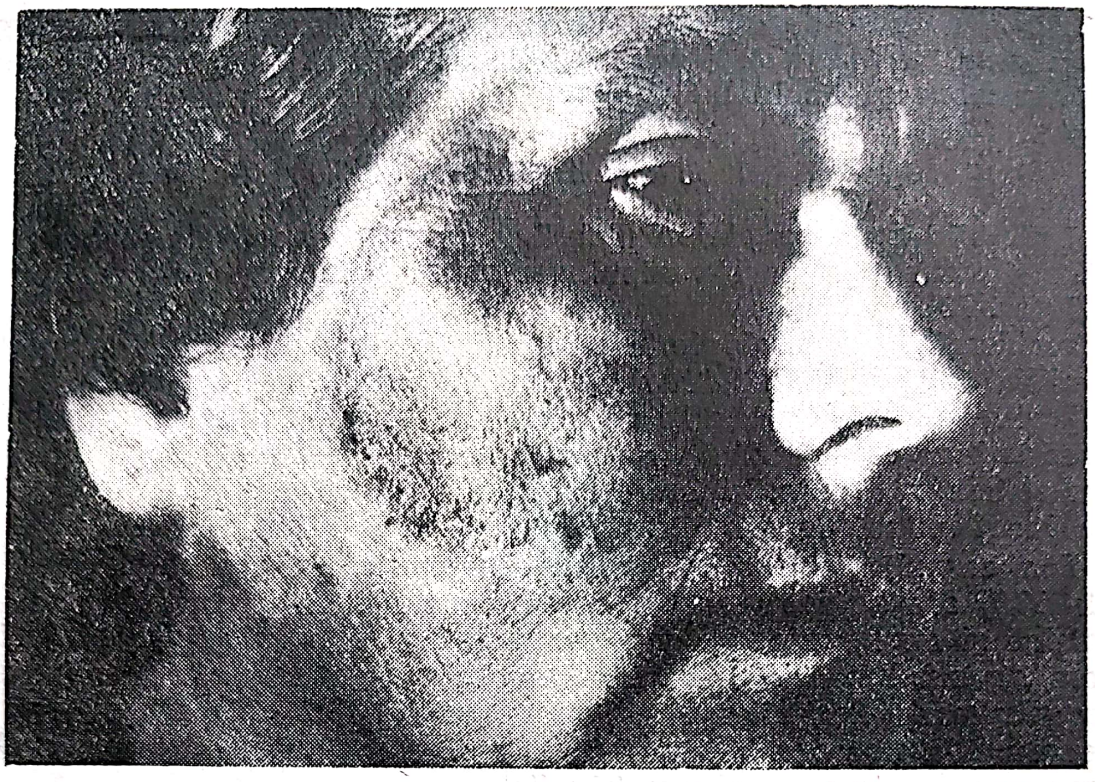

Fig. 74. — *Tinea faciei* provocată de *Trichophyton rubrum.*

reprezintă la un loc 74,4% din cazuri (*M. canis, T. rubrum, T. mentagrophytes asteroides* și *T. quinckeanum),* în timp ce alte 9 specii au provocat 23,6% din cazuri *(E. floccosum, M. audouinii, T. violaceum, T. mentagrophytes interdigitale, M. gypseum, T. verrucosum, T. tonsurans, M. ferrugineum, T. schoenleinii).*

Semne clinice. Leziunile de pe pielea glabră se prezintă sub formă de placarde rotunde sau ovalare, bine delimitate, de culoare roză, acoperite de scuame, cu periferia veziculoasă (fig. 75). Veziculele pot exista, uneori, pe toată suprafața leziunii. Ele pot forma, în unele cazuri, cercuri concentrice (fig. 76). În alte cazuri, veziculația poate lipsi.

Extinderea se face rapid prin margini, în timp ce centrul se vindecă. Pot coexista mai multe elemente, datorită unor inoculări multiple sau prin autoinoculare. Pruritul este variabil.

În cazuistica noastră leziunile preponderent eritematoscuamoase au fost întîlnite la 73% din bolnavi, leziuni îndeosebi veziculoase în 11,4%, iar în 15,6% din cazuri am întîlnit leziuni cu caracter mai mult sau mai puțin inflamator.

În ce privește localizarea, cea mai frecventă a fost la membre (aproape jumătate din cazuri), îndeosebi la cele superioare, dar s-au întîlnit localizări pe față și gît (în 1/4 din cazuri) pe trunchi sau cazuri cu localizări multiple (fig. 77, 78, 79, 80).

Diagnosticul diferențial se poate face cu leziuni de nevrodermită, psoriazis, eczemă seboreică, lichen plan, eritem centrifug etc.

Scanned with OKEN Scanner

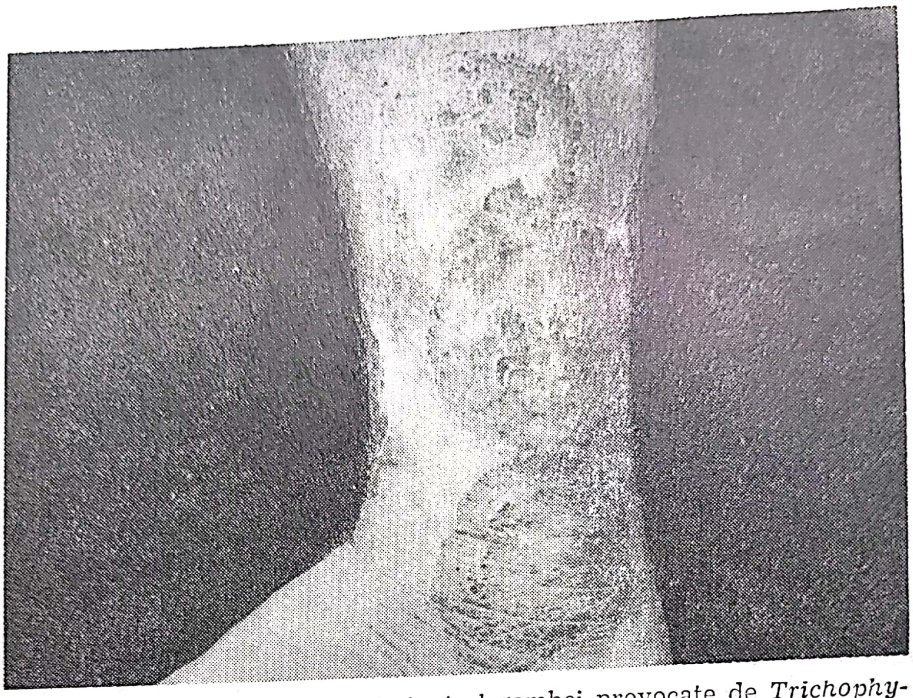

Fig. 75. — Leziuni de herpes circinat al gambei provocate de *Trichophyton verrucosum* (contaminare de la viței).

Fig. 76. — *Tineą corporis:* leziuni subinflamatorii ale mîinii.

Scanned with OKEN Scanner

Fig. 77. — Leziune cutanată pe fața dorsală a mîinii cu aspect eczematiform.

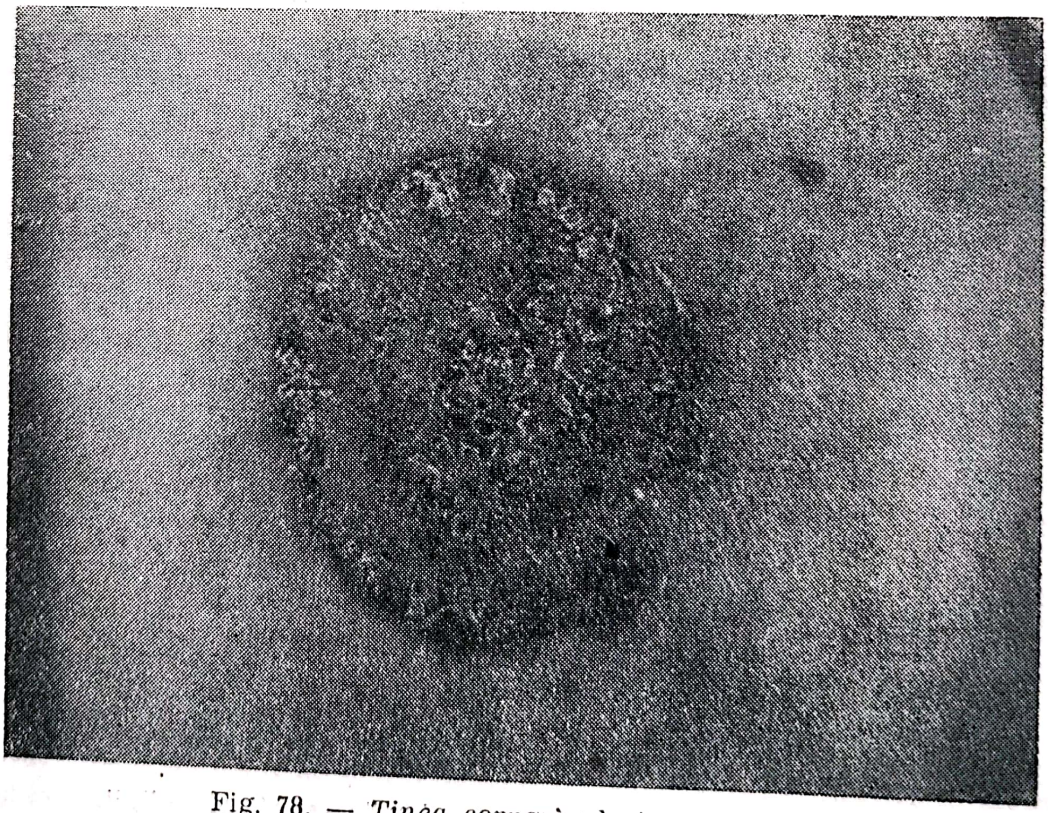

Fig. 78. — *Tinea corporis:* leziune pe sîn.

Scanned with OKEN Scanner

Fig. 79. — Leziune cutanată interfesieră produsă de *Epidermophyton floccosum.*

Fig. 80. — Herpes circinat genital determinat de *Trichophyton quinckeanum.*

Tratamentul este similar celui din epidermofiţiile inghinale şi interdigitale. Vindecarea, după un tratament corect, se poate obţine în 2—4 săptămîni. Se constată rezultate bune după un tratament general cu *Griseofulvină*, utilă îndeosebi în manifestările cronice, cu prurit intens şi uneori cu infiltraţie. Se mai pot folosi antifungice de uz extern: pomada cu Fenosept 1‰, pomada Dubreuilh, alcool iodat şi salicilat 1%, Buclosamid, Canesten, Tolnaftat etc. Medicamentele vor fi aplicate prin fricţionare insistentă, îndeosebi pe marginile leziunilor.

Profilaxie. În afara măsurilor preventive arătate şi la alte tipuri de dermatomicoze, se vor lua şi unele legate de preîntîmpinarea contaminării de la animale (tratarea acestora, evitarea contactului cu ele etc.).

ONICOMICOZELE (TINEA UNGUIUM)

Onicomicozele sînt afecţiuni ale unghiilor produse de agenţi micotici, ducînd la deformarea şi chiar la distrugerea lor. Agenţii etiologici aparţin următoarelor două grupuri principale de paraziţi micotici: dermatofiţi şi ciupercile din genul *Candida* (leziunile unghiale produse de *Candida* vor fi expuse la capitolul „Candidoze").

Scanned with OKEN Scanner

Incidență. Epidemiologie. Onicomicozele dermatofitice sînt întîlnite la toate vîrstele, dar îndeosebi la vîrsta adultă. Nu se observă predominanța unui sex. Se constată o incidență sporită în mediul urban, de unde provin și majoritatea cazurilor de epidermofiție a picioarelor. În cazuistica noastră, cele 1 834 de onicomicoze dermatofitice reprezintă 15,1% din totalul îmbolnăvirilor dermatofitice.

Îmbolnăvirea unghiei se poate face prin autoinoculare, din alte focare micotice ale aceleiași persoane (de exemplu la unghiile de la picioare, din leziunile de micoză interdigitală sau plantară), ca și prin intermediul unor obiecte (ciorapi, încălțăminte, mănuși, instrumente de manechiură și pedichiură etc.). Contagiozitatea este însă relativ redusă.

Etiologie. Din cauzistica Centrului Dermato-venerologic pe o perioadă de 15 ani, se constată că principalul agent micotic al onicomicozelor este *Trichophyton rubrum*, care a produs 74,9% din îmbolnăviri, urmat de *T. mentagrophytes interdigitale*, cu 14,9%. Un număr redus de cazuri au fost produse de: *E. floccosum* (1,6%), *T. violaceum* (1,2%), *T. mentagrophytes asteroides* (0,5%), *T. quinckeanum* (0,3%), *T. schoenleinii* (0,16%), *M. canis* (0,16%). S-au mai izolat: *T. tonsurans* (2 cazuri), *M. gypseum* (un caz), *T. soudanense* (un caz).

Onicozele provocate de dermatofiți au reprezentat 69% din totalul leziunilor unghiale fungice, față de 30% provocate de *Candida* și 1% de mucegaiuri *(Scopulariopsis brevicaulis)*.

Semne clinice. Afectarea unghiei începe, de obicei, la marginea liberă, care se îngroașă, devine sfărîmicioasă, iar placa unghială se roade sau se subțiază. Apar pete opace subunghiale. Alterarea unghiei poate merge pînă la matrice (fig. 81).

Diagnosticul se pune numai pe baza examenului microscopic al unor fragmente din porțiunea de unghie alterată, care ne arată prezența filamentelor miceliene. Însămînțarea materialului patologic poate preciza și specia de dermatofit în cauză. Deoarece aspectul clinic nu poate

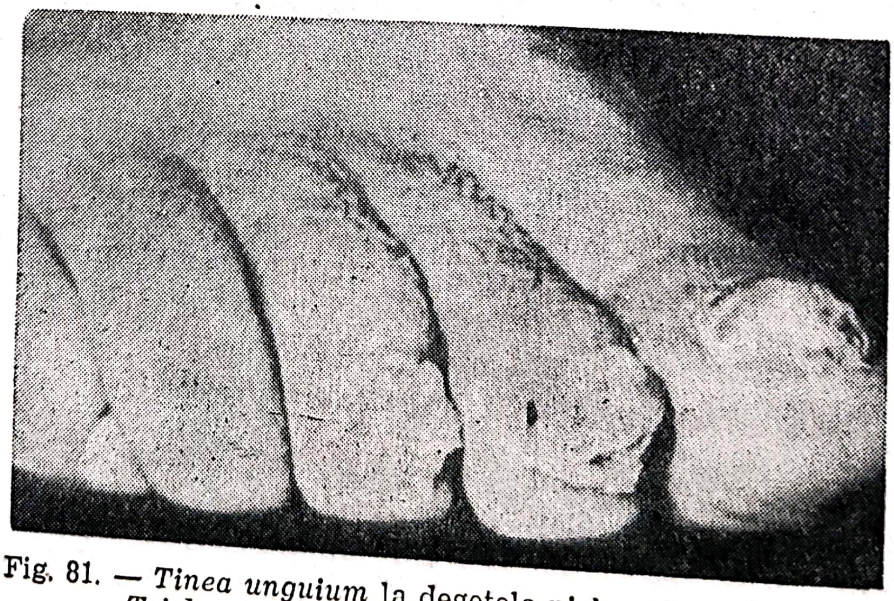

Fig. 81. — *Tinea unguium* la degetele picioarelor, produsă de *Trichophyton mentagrophytes interdigitale*.

Scanned with OKEN Scanner

preciza agentul etiologic (dermatofit, *Candida*), este foarte importantă identificarea agentului micotic respectiv pentru stabilirea tratamentului adecvat, fapt care nu se poate realiza decît după citirea culturii.

Diagnosticul diferențial se face cu onicozele candidozice (care apar îndeosebi la unghiile mîinilor și care atacă în primul rînd extremitatea proximală a unghiei, existînd și leziuni periunghiale); apoi cu leziunile unghiale din unele cazuri de psoriazis și, în sfîrșit, cu diferite distrofii unghiale.

Tratamentul de bază în onicozele cu dermatofiți este *Griseofulvina*, administrată la adulți în doză zilnică de 1,5 g timp de 2—4 luni, apoi în doză de 1 g/zi, pînă la creșterea unghiilor sănătoase (la comprimatele micronizate de Griseofulvină doza este de 0,750 g și apoi de 0,500 g zilnic). Onicomicozele de la picioare necesită o perioadă mai îndelungată de tratament — un an sau, uneori, mai mult —, aceste unghii crescînd mai încet decît cele de la mîini, unde administrarea medicamentului se face timp de 4—6 luni, rareori ceva mai mult.

Extirparea chirurgicală a unghiilor bolnave poate scurta durata administrării Griseofulvinei, însă nu înlătură necesitatea ei. Pentru siguranță, se indică o prelungire a administrării Griseofulvinei încă cel puțin 2—3 luni după constatarea clinică a vindecării.

Tratamentul local nu este absolut necesar. Se poate aplica o pomadă cu Fenosept 1‰ sau se pot face badijonări cu alcool iodat 1%, concomitent cu răzuirea unghiei bolnave.

Profilaxia vizează mai mult persoanele care, prin ocupația lor, pot constitui, dacă nu se tratează, surse permanente de infecție. Bolnavii de onicomicoză își vor îngriji personal unghiile (manichiură, pedichiură).

Pentru prevenirea unor recidive, după terminarea tratamentului se va face o riguroasă dezinfecție a încălțămintei.

Dacă aceasta nu este posibilă, încălțămintea purtată în timpul bolii va fi distrusă. Se atrage, de asemenea, atenția că dezinfecția ciorapilor nu poate fi asigurată decît prin fierbere.

PILOMICOZELE

Tricofiția și microsporia uscată a pielii capului (Tinea capitis)

Tinea capitis este o infecție micotică superficială, uscată, a pielii capului, provocată de ciuperci din genul *Trichophyton* (tricofiția uscată a pielii capului) sau din genul *Microsporum* (microsporia uscată a pielii capului). În cazuistica Centrului Dermato-venerologic, *tinea capitis* reprezintă 16% din totalul dermatofițiilor.

Incidență. Epidemiologie. *Microsporia* se întîlnește mai frecvent la copiii de vîrstă preșcolară și școlară, pînă la 15—16 ani, cînd poate dispărea în mod spontan. Adultul este foarte rar atins, îndeosebi femeile. În colectivitățile închise de copii (sanatorii, internate, creșe, cămine, grădinițe) se pot dezvolta focare epidemice întinse.

Scanned with OKEN Scanner

Epidemiile de microsporie din țara noastră au fost produse în special de *Microsporum audouinii* și de *Microsporum ferrugineum* — ambele specii avînd un potențial de răspîndire foarte important. Micile focare familiale, de cîteva persoane, au apărut ca o consecință a infectării cu *Microsporum canis*. Cazurile provocate de această din urmă specie au fost întîlnite mai mult în orașe, în timp ce epidemiile cu *M. audouinii* și *M. ferrugineum* au fost semnalate și în mediul rural. În prezent, incidența lor a scăzut considerabil.

Tricofiția pielii capului are aproape aceeași evoluție epidemiologică ca microsporia, cu deosebirea că ea nu produce focare epidemice întinse în colectivități. Mai frecvent s-au putut observa focare restrînse, familiale.

Mult mai rar se pot întîlni și cazuri la adulți, îndeosebi la femei, la care tricofiția persistă din copilărie — este vorba de *tricofiția cronică a adultului*. Formele discrete de manifestare a tricofiției la adult constituie surse permanente de infecție pentru cei din jur.

Transmiterea micozelor pielii capului se face de la omul (copil sau adult) sau de la animalul (vițel, cal, șoarece, cobai, iepure) bolnav la cel sănătos, direct sau prin intermediul unor obiecte contaminate cu material infectat (peri, scuame parazitate). Instrumentele de bărbierit și de tuns pot juca și ele rolul de intermediar în răspîndirea tricofiției regiunilor păroase.

Etiologie. Agenții fungici ai micozelor pielii capului (după cum rezultă din 1 240 de cazuri depistate în ultimii 15 ani) au fost: *M. canis* (36% din totalul cazurilor), *M. audouinii* (28,6%) și *T. violaceum* (18,2%), acești trei dermatofiți dînd la un loc 83,5% din îmbolnăvirile de *tinea capitis*. Celelalte cazuri au fost produse de: *T. schoenleinii* (4,5%), *M. ferrugineum* (4,1%), precum și de *T. mentagrophytes asteroides, T. tonsurans, M. gypseum, T. verrucosum* (cazuri sporadice).

Semnele clinice nu sînt totdeauna caracteristice.

În cazurile de *microsporie* se constată pe pielea capului una sau mai multe plăci tondante, parțial alopecice, cu perii rupți, decolorați, ce se smulg ușor la tracțiune. Deseori, se remarcă prezența de scuame albicioase, sfărîmicioase, ca tărîța: alteori, numai un eritem discret (fig. 82).

În cazurile de *tricofiție* uscată în pielea capului, suprafețe alopecice sînt în general mai difuze, placardele de obicei mai numeroase și mai mici, iar perii parazitați sînt mai fragili, mai scurți, avînd uneori aspectul unei litere („S", „V", „Z"), fiind înglobați în grosimea scuamelor (fig. 83).

În tricofiția cronică a adultului, care trebuie căutată cu multă migală, perii parazitați sînt abia vizibili, sub forma unor „puncte negre" presărate pe mici plăci atrofice, cicatriceale, de unde nu pot fi scoși uneori decît cu vîrful unui ac (fig. 84). Localizarea în *barbă* sau *mustață* a tricofiției se traduce fie prin leziuni superficiale, uscate, alopecice, cu perii căzuți, fie prin placarde mai profunde, inflamatorii, supurate (vezi *„Kerion celsi"*).

Scanned with OKEN Scanner

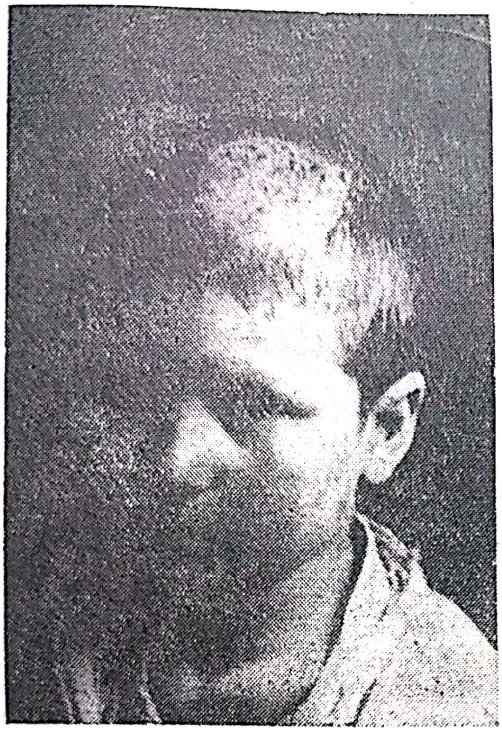

Fig. 82. — Microsporie uscată în pielea capului.

← Fig. 83. — Tricofiție uscată în pielea capului.



Fig. 84. — Tricofiție cronică a adultului.

Diagnosticul de microsporie uscată a pielii capului se pune pe baza examenului microscopic al firului de păr parazitat, care ne arată — în majoritatea cazurilor — modul tipic de invadare al genului *Microsporum:* grupuri de spori dispuși ca un manșon în jurul firului de păr (parazitare de tip *ectothrix).*

O confirmare a parazitării perilor, chiar cînd aceasta este foarte discretă și limitată, fie și numai la un singur fir, ne-o dă examinarea regiunii suspectate la lumina fluorescentă a lămpii Wood, sub care perii atinși de speciile din genul *Microsporum* (cu excepția lui *M. gypseum)* prezintă o strălucire verzuie caracteristică. Specia cauzatoare va putea fi precizată însă numai prin culturi.

Scanned with OKEN Scanner

Diagnosticul tricofiției uscate a pielii capului se pune de multe ori ținînd seama de modul de parazitare a firului de păr afectat. Se pot întîlni două tipuri de invadare: *endotrix* (cu spori mari, numeroși, așezați în lanțuri, ca nucile într-un sac) și *endo-ectothrix* (cu spori mici — tip microid — sau uneori cu spori mari — tip megaspor —, distribuiți în afara și în interiorul firului de păr).

Perii parazitați nu au fluorescența caracteristică la lampa Wood, găsită în microsporie.

Identificarea speciei de dermatofit în cauză se face numai prin culturi.

Tratament. În *microsporia pielii capului*, medicația de bază este *Griseofulvina*. Durata administrării Griseofulvinei trebuie prelungită pînă la 6—8 săptămîni, uneori și mai mult, microsporia fiind, între micozele regiunilor păroase, cea mai rezistentă la tratament.

Raderea părului de pe cap este obligatorie la fiecare 7—10 zile, pînă la constatarea vindecării. Părul din barbă poate fi ras și zilnic.

Concomitent cu administrarea tratamentului general cu Griseofulvină, este necesar a se proceda, de asemenea, la *spălarea* cît mai frecventă a regiunii păroase cu apă caldă și săpun, precum și la aplicarea unui tratament local antifungic. De exemplu: dimineața se va face badijonarea cu o soluție de alcool iodat 1% sau cu soluție de acid acetic 30%, iar seara se va aplica o pomadă cu acid salicilic și acid benzoic 3% în vaselină.

La 10—15 zile după întreruperea tratamentului cu Griseofulvină, este bine ca pielea capului să fie rasă încă o dată, dîndu-se prilejul ca firele de păr care eventual ar mai fi parazitate la extremitatea lor distală să poată fi încă o dată înlăturate. Pentru mai multă siguranță, tratamentul local se mai poate continua, în unele cazuri, încă o lună de zile.

În cazurile de microsporie, vindecarea se poate aprecia făcînd controlul cu ajutorul lămpii Wood, care va indica prezența sau absența fluorescenței. Înainte de a se face controlul cu lampa Wood, este indicat a nu se mai badijona sau unge suprafața respectivă. Singura dezinfecție permisă este o soluție apoasă sau alcoolică de acid acetic 25—30%, care, pe lîngă faptul că este un antifungic local, prezintă avantajul de a nu masca fluorescența perilor parazitați. În caz că nu se poate face un examen micologic microscopic sau la lampa Wood, este mai bine ca tratamentul cu Griseofulvină să fie prelungit — pentru siguranță — cu încă 10—15 zile.

În cazurile de *tricofiție* superficială a pielii capului, tratamentul cu Griseofulvină pe cale generală se administrează timp de 4—6 săptămîni, uneori mai mult, iar tratamentul local va fi același ca la microsporie. Controlul vindecării nu se poate face decît prin examen microscopic direct.

În cazurile de tricofiție cronică a pielii capului la adult, femeile nu este necesar să-și radă părul, firele parazitate fiind eliminate cu timpul în cursul tratamentului, prin procesul de înlocuire a lor cu peri sănă-

Scanned with OKEN Scanner

toşi şi prin înlăturarea mecanică prilejuită de efectuarea toaletei regiunii.

Profilaxie. În cazuri de focare epidemice de microsporie a pielii capului, este necesară izolarea bolnavilor — acasă sau la spital.

Măsurile de profilaxie colectivă trebuie să cuprindă descoperirea sursei de contaminare şi a contacţilor. Contacţii din colectivităţile închise vor fi trataţi preventiv cu Griseofulvină de 2 ori pe săptămînă, timp de 4—6 săptămîni, cu doza corespunzătoare vîrstei. O atenţie deosebită se va acorda contacţilor apropiaţi — de şcoală, dormitor, grădiniţă, salon de bolnavi. Contacţii familiali trebuie, de asemenea, supraveghiaţi pe aceeaşi perioadă de timp.

Profilaxia individuală impune folosirea individuală a obiectelor de uz personal — bonete, pieptene, rufărie de corp şi de pat, instrumente de toaletă etc. — şi împiedicarea utilizării lor în comun.

Pentru sursele de infecţie animală se indică tratarea animalului bolnav (ale cărui leziuni sînt uneori discrete) sau evitarea contactului dintre acesta şi persoanele sănătoase timp de 3—4 luni, perioadă în care leziunile micotice de la animale se vindecă şi spontan.

În *tricofiţiile* superficiale ale pielii capului, se vor lua aceleaşi măsuri profilactice ca şi în microsporii. În plus, se va acorda o mai mare atenţie membrilor familiei, îndeosebi celor de sex feminin, pentru a nu se trece cu vederea o tricofiţie cronică ignorată sau netratată din copilărie, care poate întreţine un focar permanent de boală.

Favusul

Favusul este o infecţie micotică localizată de predilecţie în pielea capului şi caracterizată printr-un aspect mai deosebit al firului de păr, însoţită uneori de apariţia unor elemente tipice — godeurile favice.

Incidenţă. Epidemiologie. Favusul se întîlneşte la toate vîrstele, însă predomină în copilărie. În lipsa tratamentului, nu se vindecă spontan la pubertate, putînd persista toată viaţa. Transmiterea se face fie direct de la om la om, fie, mai rar, de la unele animale (cal, cîine) la om. Contaminarea se mai poate produce şi prin unele obiecte infectate. Se pot molipsi mai uşor copiii debili, la care condiţiile de igienă sînt deficitare.

Epidemii întinse de favus nu au fost descrise, puterea sa de extindere limitîndu-se mai mult la cadrul familial. Mai frecvent în mediul rural, incidenţa sa este în continuă scădere în ţara noastră.

Etiologie. Agentul cauzal principal al favusului este *Trichophyton schoenleinii* — specie universal răspîndită, producătoare a favusului în întreaga lume. Incidenţa sa a scăzut considerabil în ultimii 25 de ani, de la 14,5% din tulpinile de dermatofiţi izolate în Centrul Dermato-venerologic în perioada 1949—1950, la 0,3% în intervalul 1972—1976.

Mai rar, favusul, îndeosebi cutanat, este provocat şi de o altă specie dermatofitică, de origine animală, *Trichophyton quinckeanum,* — agentul favusului murin, întîlnit mai rar şi la alte animale (pisică).

Scanned with OKEN Scanner

Fig. 85. — Favus în pielea capului (contaminare familială cu *Trichophyton schoenleinii*).

Semne clinice. În favus, predomină trei elemente clinice mai deosebite (fig. 85).

Godeul: mică formaţiune cupuliformă de aspect crustos, rezultată din împletirea strînsă a unor filamente miceliene. Godeurile sînt izolate sau confluente, au culoarea galbenă şi sînt centrate de un fir de păr.

Părul favic: are un aspect cenuşiu prăfuit şi este lipsit de luciu. Este mai rezistent la tracţiune decît în alte pilomicoze; părul nu este friabil, însă este ceva mai subţiat. Suprafaţa pielii capului emană un miros de urină de şoarece.

Alopecia cicatriceală: de întindere mai mică sau mai mare, este definitivă. În cazurile neglijate şi lăsate să treneze ani de zile, poate cuprinde întreaga piele a capului.

Cele trei elemente menţionate pot coexista la acelaşi individ sau pot fi întîlnite izolat. În orice caz, părul favic este destul de caracteristic, iar examinarea micologică duce la confirmarea diagnosticului.

Se pot întîlni următoarele **forme clinice** de favus:

— *Forma cu godeuri:* este cea mai des întîlnită.

— *Forma pitiriazică:* lipsită de godeuri, este mai greu de diagnosticat clinic; placardele sînt scuamoase, de aspect furfuraceu; perii au caracterele cunoscute.

— *Forma impetiginoasă:* asemănătoare unui impetigo streptococic, prezintă leziuni crustoase ce înglobează perii favici.

— *Forma alopecică:* fără godeuri, scuame sau cruste, dar cu pustule perifoliculare centrate de fire de păr parazitate şi cu zone alopecice.

În favus, *leziuni pur cutanate* se întîlnesc mai rar, mai ales sub formă de godeuri.

Scanned with OKEN Scanner

Leziunile *unghiale*, de obicei secundare unei inoculări din pielea capului, produc alterări la marginea liberă, hiperkeratoză subunghială, striuri longitudinale, pete gălbui.

Diagnosticul de favus este precizat de examenul microscopic al firului de păr suspectat și de godeul favic.

Tratamentul de bază este cel general cu *Griseofulvină*, vindecarea obținîndu-se în 3—4 săptămîni de administrare. Sînt însă și cazuri care necesită o durată mai mare de tratament. La fiecare 7—10 zile se va rade pielea capului.

Asocierea unui antifungic local este binevenită. Se pot utiliza pomezi keratolitice (de exemplu, acid salicilic 3—5% în vaselină), pomezi cu sulf și acid salicilic 3—5% sau badijonări cu alcool iodat și salicilat 2%.

Aplicarea de antifungice locale, ca și spălarea cît mai frecventă a pielii capului înlătură materialul infectat, mai ales godeurile, care se elimină destul de dificil. Aplicarea pomezilor se face sub forma de fricțiune, cu degetul, pe toată pielea capului, o dată sau de două ori pe zi.

Vindecarea se apreciază după controlul microscopic al firului de păr, care nu mai arată prezența elementelor parazitare. Pentru siguranță, Griseofulvina se mai administrează încă 7 pînă la 10 zile după ce examenul microscopic a devenit negativ. Tratamentul extern este bine să fie continuat încă 2—4 săptămîni.

Profilaxia urmărește depistarea și izolarea individului bolnav în spital sau la domiciliu, aplicarea tratamentului la bolnavii în cauză și la alți membrii ai familiei descoperiți ca bolnavi cu ocazia anchetei epidemiologice. Contagiozitatea și potențialul epidemiologic fiind restrînse, ancheta se va mărgini mai mult la mediul familial și la contacții apropiați.

MICOZE SUPURATE

Kerion celsi

Kerion celsi este o infecție micotică mai profundă, inflamatorie, de obicei unică, cu aspect caracteristic de tumoare reliefată, fluctuentă, evoluînd spre supurație și cicatrice.

Incidență. Epidemiologie. Boala se întîlnește mai ales în mediul rural, unde contactul cu animalele purtătoare de leziuni dermatofitice este mai frecvent. Ea afectează cu predominanță sexul masculin. La copii, leziunile sînt localizate mai ales pe pielea capului, în timp ce la adulți ele se întîlnesc îndeosebi în barbă sau mustață (fig. 86, 87).

Contaminarea se face mai ales de la animal la om, transmiterea interumană fiind observată mai rar. Ea este totuși posibilă, îndeosebi în mediul familial. Obiectele folosite în comun (prosop, basma, brici) pot juca și ele un rol în transmitere.

Scanned with OKEN Scanner

Fig. 86. — Tricofiție supurată a regiunii sprincenare (contaminare de la vite cu *Trichophyton verrucosum*).

Fig. 87. — *Kerion celsi* al mustății provocat de *Trichophyton mentagrophytes asteroides*.

Scanned with OKEN Scanner

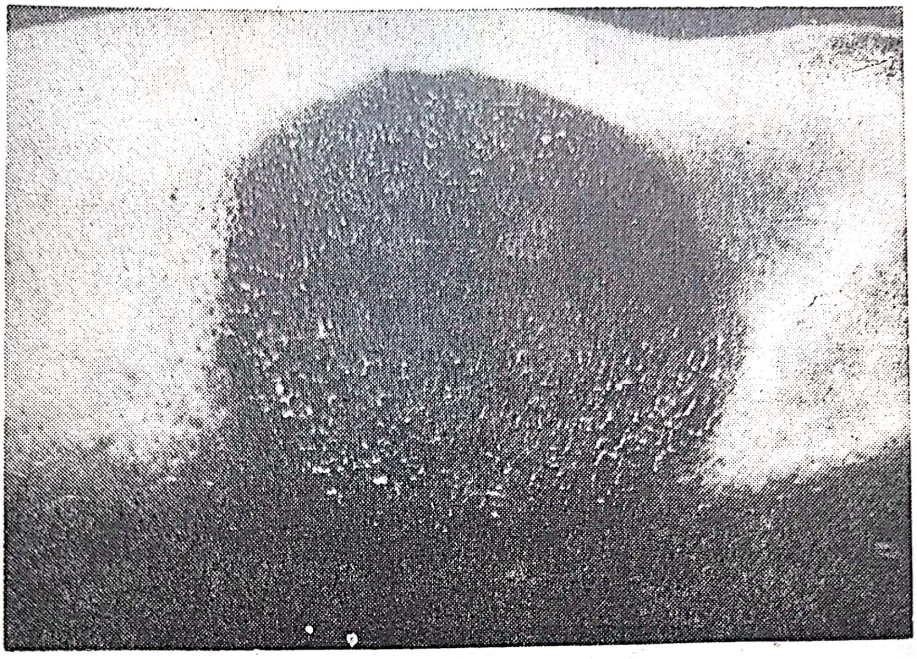

Fig. 88. — *Kerion* cu inoculare posttraumatică produs de *Microsporum gypseum.*

Etiologie. Speciile de dermatofiţi de origine animală, cu o virulenţă mai mare sînt cale care se izolează mai frecvent în infecţiile micotice inflamatorii.

La cele 300 de cazuri depistate în Centru Dermato-venerologic în ultimii 15 ani, incidenţa cea mai mare a dat-o *T. mentagrophytes asteroides,* care a provocat 46% din îmbolnăviri, urmat de *T. quinckeanum* (17%), *T. tonsurans* (10,6%) şi *T. verrucosum* (9,6% din cazurile de *Kerion celsi*). S-au mai izolat: *T. violaceum* (5%); *M. gypseum* (1,6%), *M. canis* (1,3%), *M. audouinii* (1,3%), *T. rubrum* (1%), *M. ferrugineum* (0,3% — 1 caz) (fig. 88).

Semne clinice. Leziunea apare ca un placard de aspect tumoral, cu mărimea variind între dimensiunile unei cireşe şi cele ale unei mandarine. Leziunea este rotundă sau ovalară, unică sau multiplă, reliefată faţă de suprafaţa înconjurătoare, în cea mai mare parte alopecică, fluctuentă la palpare, apăsarea făcînd să iasă dopuri purulente din foliculii perilor eliminaţi. Fire de păr, ce ies foarte uşor la tracţiunea cu penseta, presară uneori în mod neregulat suprafaţa roşie a placardului. Regiunea afectată, mai ales barba, este uneori deformată. Ganglionii regionali pot fi de multe ori prinşi. Reacţii febrile, de obicei reduse, pot fi de asemenea prezente. Evoluţia este de regulă spre cicatrizare (fig. 89 şi 90).

Se pot întîlni uneori elemente de sensibilizare la distanţă (— ide), localizate pe membre sau pe torace.

Diagnosticul, care se stabileşte de foarte multe ori numai pe baza aspectului clinic, trebuie confirmat prin examenul microscopic al firu-

Scanned with OKEN Scanner

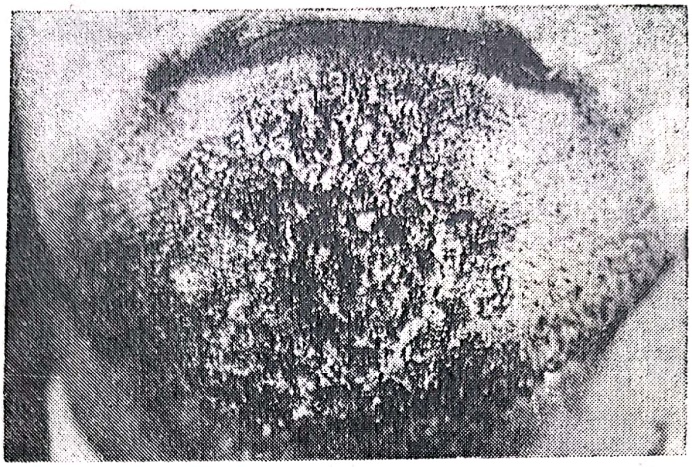

Fig. 89. — *Kerion celsi* în bărbie.

Fig. 90. — Tricofiție inflamatorie la antebraț.

lui de păr, care va arăta modul de parazitare (*ectothrix* în majoritatea cazurilor).

Examinînd puroiul între lamă și lamelă, se poate constata prezența elementelor micotice, filamente și chiar spori.

Găsirea perilor parazitați fiind uneori destul de anevoioasă, se recurge la însămînțarea puroiului din pustulele foliculare, care ne face dovada, în același timp, și a speciei în cauză.

Scanned with OKEN Scanner

Tratament. *Kerion celsi* beneficiară de același tratament, indiferent de sediul localizării — pielea capului, barbă sau chiar pielea glabră. Date fiind componentele inflamatorie și purulentă ale leziunilor, este necesară asocierea tratamentului local cu cel general.

Tratamentul local poate rezolva și singur, cîteodată, cazul. În faza inflamatorie, se pot aplica pansamente umede cu soluția *Fenosept* 1/10 000, cu soluția *Burow* (2 tablete/l apă fiartă și răcită), cu soluția *Lugol* sau chiar cu apă fiartă și răcită, schimbate la 2—3 ore, pînă la turtirea leziunilor. Se procedează totodată la *epilarea manuală* cu penseta a perilor parazitați.

Se fac apoi *badijonări*, de 2—3 ori pe zi, cu alcool iodat și salicilat 1% sau cu violet de gențiana 1%, pînă la uscarea completă. Se poate aplica pomada cu Fenosept 1‰.

Concomitent cu folosirea antifungicelor de uz extern, se administrează și *tratamentul general*, în care la loc de frunte trebuie să figureze extractele de dermatofiți *(tricofitina)*, administrate subcutanat, la interval de 2 zile, în doze crescînde, începînd cu 0,1—0,2 ml și ajungînd pînă la 1—1,5 ml, după toleranță. La copiii mici nu se depășește doza de 0,5 ml; la cei mai mari, de 1 ml. Numărul total al injecțiilor depinde de răspunsul individual la tratament și se poate ridica pînă la 15—20, rezultatele fiind dintre cele mai bune.

Griseofulvina nu are o indicație majoră în *Kerion celsi*, ea fiind mai mult un mijloc adjuvant în tratamentul complex al acestei afecțiuni. Se poate administra totuși timp de 3—5 săptămîni, asociată fiind și cu un antibiotic antibacterian, stafilococul adăugîndu-se destul de frecvent în leziunea de *Keron celsi*.

În formele gigante de *Kerion celsi*, se poate asocia și o cură scurtă de preparate cortizonice pe cale generală, pentru reducerea mai rapidă a fenomenelor inflamatorii.

Profilaxie. În *Kerion celsi*, profilaxia se adresează mai mult individului bolnav, boala neavînd extindere epidemică, decît cel mult familială. Se recomandă evitarea animalelor presupuse a fi surse de infecție (viței, cai, oi, capre, porci etc.). Mai dificilă este evitarea rozătoarelor, în special a șoarecilor. Se recomandă, de asemenea, atenție față de obiectele de uz personal, care au venit în atingere cu leziunile, pentru a nu fi folosite și de alte persoane.

2. CANDIDOZE

Candidozele sînt infecții micotice acute, subacute, mai rar cronice, provocate de specii de ciuperci din genul *Candida*, cu localizare pe piele, unghii sau pe mucoase (gură, vagin, bronhii, plămîni).

Incidență. Epidemiologie. Candidozele au o răspîndire foarte largă în toată lumea, atingînd persoane de toate vîrstele. *Terenul* este factorul de bază în apariția manifestărilor datorite *Candidei*. Alături de acestea, o serie de *factori predispozanți* favorizează apariția îmbolnăvirilor, exacerbînd virulența *Candidei*, ce saprofitează în mod obișnuit tubul digestiv și vaginul.

Scanned with OKEN Scanner

Dintre factorii predispozanți menționăm: administrarea unor medicamente (antibiotice, cortizonice pe cale generală, citostatice, imunosupresoare, estrogeni de sinteză, Metronidazol, anticoncepționale etc.), iradierile radiologice, graviditatea (35—40% din gravide prezintă o candidoză vaginală), prematuritatea, unele boli grave debilitante (cancer, tuberculoză, pemfigus, hemopatii), tulburări hormonale (diabet, boala Addison), unele alterări hepatice, unii factori profesionali (căldura, umiditatea) etc.

Unele localizări ale infecției candidozice pot căpăta un caracter de boală profesională (de exemplu onicozele cu *Candida*). Focare epidemice, în general de mică întindere, se ivesc uneori în anumite ramuri de producție, ca industria conservelor de fructe și dulcețuri, industria vinicolă, laboratoare de cofetărie etc., ca și în unele colectivități închise de nou-născuți. Contagiozitatea este însă minimă, terenul avînd rolul principal.

Ca *incidență*, menționăm faptul că în cazuistica Centrului Dermato-venerologic din ultimii 5 ani (1972—1976), candidozele au reprezentat 26,5% din totalul infecțiilor fungice.

Localizarea a fost următoarea: 41,9% bucale, 20,9% intertrigo-uri ale pliurilor; 19,1% onixis și perionixis; 12,8% vaginite; 3,0% balanite; 1,8% perleș comisural; 0,7% otomicoze.

Etiologie. Specia care a determinat marea majoritate a infecțiilor a fost *Candida albicans*, care a produs în cazuistica noastră 85,7% din balanite, 79,2% din intertrigo-uri, 79,1% din cazurile de onixis și perionixis, 68,1% din candidozele bucale, 84,8% din vaginitele candidozice. Alte specii de *Candida* — *C. tropicalis, G. guilliermondii, C. krusei* etc. — sînt doar accidental patogene și au produs un număr mai redus de îmbolnăviri.

Diagnosticul de candidoză se stabilește întotdeauna pe baza:

— punerii în evidență a elementelor ciupercii — celule rotunde înmugurite, pseudomicelii sau chiar filamente adevărate — în materialul patologic examinat la microscop;

— dezvoltării abundente a *Candidei* pe mediile de cultură, fără a lua în considerare apariția numai a cîtorva colonii;

— semnelor clinice caracteristice;

— probei tratamentului: dispariția leziunilor în urma administrării medicației specifice.

Identificarea speciei de Candida prin teste speciale prezintă, mai ales, un interes științific, rezolvarea practică folosind aceleași mijloace terapeutice, indiferent de specia în cauză.

Semnele clinice și tratamentul variază după localizarea infecției. De aceea le vom prezenta separat.

a) Candidoza bucală

Candidoza bucală (*muguet* sau mărgăritărel) este caracterizată prin apariția de depozite albicioase, cremoase, izolate sau confluente, pe limbă, mucoasa jugală, bolta palatină, faringe, însoțite de senzații de

Scanned with OKEN Scanner

uscăciune, arsură, usturimi, jenă în masticație sau deglutiție. Depozitele albicioase lipsesc uneori, locul lor fiind ocupat de o suprafață roșie-aprinsă, uneori presărată cu eroziuni de tip aftoid sau herpetiforme. În cazuri mai rare, o formă pseudomembranoasă poate sugera difteria (fig. 91).

Tratamentul constă în administrarea de *Stamicin* timp de 8—12 zile cîte 8—10 drajeuri zilnic, *supte*, pentru a veni cît mai bine în contact cu mucoasa bucală.

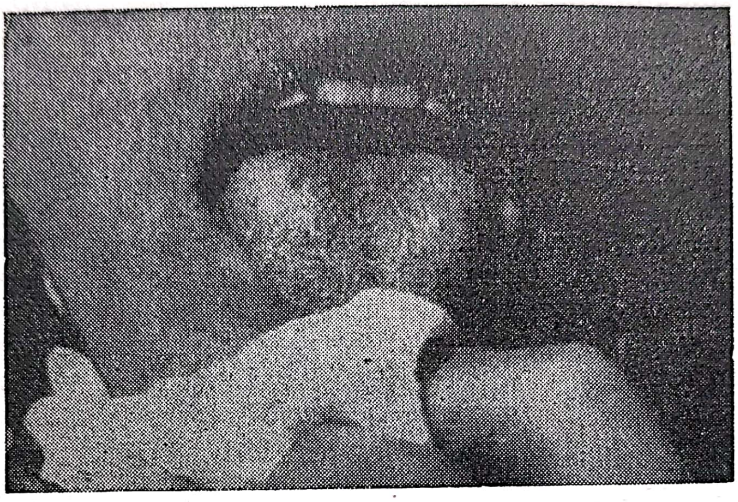

Fig. 91. — Muguet bucal și perleș comisural discret.

Se pot face, de asemenea, *badijonări* cu o suspensie cu Stamicin sau cu o soluție de violet de gențiană.

Zilnic, se va face de mai multe ori *gargară* cu ceai de mușețel cu bicarbonat de sodiu 20‰.

În locul Stamicinului se poate folosi *Pimafucin* sau alt produs similar, 2—3 drajeuri/zi sau badijonări cu suspensie 2,5%.

Se vor evita alimentele iritante.

b) Perleșul

Perleșul sau zăbăluța este o infecție localizată la comisurile gurii și provocată de cele mai multe ori de ciuperci din grupul *Candida*.

La colțurile gurii, de obicei bilateral, se formează eroziuni mai mult sau mai puțin liniare, mergînd pînă la ulcerații. Suprafața, acoperită de cruste sau de false membrane, sîngerează ușor la deschiderea gurii. Bolnavul acuză usturime și jenă la vorbire prelungită sau la masticație.

Tratament. Bune rezultate se obțin utilizînd pomada cu *Fenosept* 1‰ sau cu *Stamicin*, aplicată de 2—3 ori pe zi sub formă de fricțiuni. Cînd bănuim și un streptococ supraadăugat, în pomadă se poate include Negamicin sau Tetraciclină 3%, eventual și Supercortizol. Ca adjuvant, se pot face cîteva atingeri cu nitrat de argint 2—3%.

Scanned with OKEN Scanner

Profilaxie. Cu ocazia antibioterapiei pentru diferite afecțiuni, mai ales cînd aceasta se face *per os*, se recomandă administrarea concomitentă a Stamicinului. De asemenea, este necesar să se controleze existența posibilă a unui diabet, care uneori poate fi descoperit numai prin simpla prezență a unui perleș cu evoluție cronică.

c) Candidoza vaginală

Vulvovaginita cu *Candida* se manifestă prin:

— leucoree abundentă, cu secreție albicioasă, grunjoasă, consistentă, ca laptele bătut;

— mucoasa vaginală inflamată, erodată sau chiar ulcerată, acoperită sau nu de un depozit cazeos albicios;

— tumefacția edematoasă a regiunii vulvare;

— prurit și senzații de arsură, usturimi perivulvare, vulvare și intravaginale;

— leziunile depășesc uneori zona vulvară, manifestîndu-se sub forma unui intertrigo genitocrural și interfesier, cu prurit anal. Alteori, infecția candidozică provoacă și cistite, pielite, uretrite.

Candidoza vaginală apare mai frecvent în timpul sarcinii, în condiții de hiperfoliculinemie, după folosirea unor ovule cu antibiotice, cu Metronidazol ș.a. Afecțiunea este transmisibilă și la partenerul conjugal, de la care se poate face recontaminarea, transmiterea *Candidei* de la un partener la altul producîndu-se în lipsa unui tratament concomitent al amîndurora.

Tratamentul. Candidoza vaginală răspunde bine la tratamentul prin ovule cu Stamicin, introduse cîte unul zilnic, seara la culcare, timp de 15—20 de zile, după ce se face, în prealabil, o irigație vaginală cu bicarbonat de sodiu 20‰, în ceai de mușețel. În unele cazuri, este necesară repetarea curei. Un ovul trebuie să conțină 500 000 U.I. Stamicin (un drajeu).

O acțiune anticandidozică și concomitent antitricomonazică are *Pimaricina*, sub formă de tablete ginecologice, care se introduc profund în vagin în fiecare seară, timp de 20—25 de zile.

În candidozele vaginale rebele la alte tratamente, se poate folosi *Amphotericin B (Fungisone)* sub formă de comprimate ginecologice. Se introduc 2 comprimate seara la culcare, 15 zile consecutiv, după ce acestea au fost înmuiate în apă. Tratamentul nu se întrerupe în timpul menstruației.

Un alt antifungic — *Miconazole* — se aplică sub formă de cremă 2%, introdusă de două ori pe zi cîte 5 g cu ajutorul unui aplicator vaginal. Două tuburi de cremă ajung pentru aproximativ 2 săptămîni de tratament, timp în care se obține, de obicei, vindecarea. Leucoreea și pruritul dispar după primele zile de tratament. Toleranța locală s-a dovedit foarte bună.

Se mai poate folosi și *Canesten* (tablete vaginale).

Pentru obținerea unor rezultate durabile, este necesară și tratarea partenerului.

Scanned with OKEN Scanner

În cazurile de *vulvovaginite la fetițe*, se recomandă spălătura cu o suspensie de Stamicin 500 000 U.I. în ser fiziologic, introdusă cu sonda Nélaton sau cu o pară de cauciuc. Se poate utiliza, de asemenea, o suspensie de Pimaricină.

Tratamentele expuse dau, de obicei, rezultate favorabile. Există totuși cazuri cînd răspunsul bolnavei la tratamentul aplicat nu este cel așteptat și *Candida*, cu simptomatologia respectivă, continuă să persiste. Se poate recurge atunci, ca tratament ajutător și de susținere, la administrarea s.c. de *levurină* — extras preparat din tulpini de *Candida albicans* patogene. Injecțiile se fac la interval de 2 zile, începînd cu 0,1 ml și crescînd doza la fiecare injecție cu cîte o diviziune, pînă la 1 ml, după toleranță. O cură corespunde la 15—20 injecții, uneori mai multe, în funcție de evoluția semnelor clinice. Tratamentul cu levurină completează tratamentul local, arătat anterior.

d) Balanita candidozică

Balanita sau balanopostita cu *Candida* se traduce prin apariția pe gland a unui eritem cu depozite albicioase, cremoase, însoțit uneori de eroziuni și chiar de ulcerații. În unele cazuri, se întîlnesc fenomene de balanopostită erozivă dureroasă, cu prurit intens, cu evoluție cronică și jenă la contactul sexual. În general, leziunile vor fi diferențiate de herpes, eczemă, eritroplazie, psoriazis sau chiar de o leziune luetică. Se pot întîlni și cazuri cu ulcerații dureroase care duc la fimoză (fig. 92).

Fig. 92. — Balanită candidozică.

Într-un anumit procent, nu prea însemnat, de cazuri, afecțiunea se poate contracta de la partenera bolnavă de o candidoză vaginală.

Tratamentul constă în aplicarea locală de 2—3 ori pe zi a pomezii cu *Fenosept* 1‰, timp de 2—3 săptămîni. În unele cazuri, sînt suficiente numai 5—7 zile. Rezultate bune se obțin și cu pomada cu *Stamicin*. Uneori sînt necesare și spălături prepuțiale cu bicarbonat de sodiu 20‰ în ceai de mușețel. În toate cazurile,

Scanned with OKEN Scanner

este bine ca între gland și prepuț să se plaseze o compresă sterilă, care să separe cele două mucoase.

Este necesară și tratarea partenerei.

Dintre produsele standardizate eficiente, citățm: *Pimafucin, Miconazole, Ancotyl, Canesten, Fungisone.*

e) Intertrigo-ul candidozic

Intertrigo-ul cu *Candida* se manifestă prin leziuni eritematoscuamoase, cu marginile zdrențuite, uneori zemuinde, însoțite de macerație și cîteodată de mici depozite cremoase, caracteristice. Leziunile cuprind plicile mici (spațiile interdigitale ale mîinilor și picioarelor) sau pe cele mari (regiunile inghinală, interfesieră, submamară, axilară). Pruritul poate însoți destul de frecvent aceste manifestări, care, la limita șanțului de localizare, prezintă din loc în loc și eroziuni.

Intertrigo-ul cu *Candida* trebuie diferențiat de cel cu dermatofiți prin examen micologic și, mai ales, prin culturi. De asemenea, trebuie deosebit de cel microbian (în general streptococic), care comportă un alt tratament. Uneori, putem constata coexistența agenților micotici cu cei microbieni.

Localizarea intertrigo-ului candidozic — în cazuistica Centrului Dermato-venerologic din ultimii 5 ani — a arătat o predominanță netă în spațiile interdigitale ale picioarelor (48,0 din totalul cazurilor de intertrigo candidozic). Au urmat, în ordine, localizarea inghinală (21,4%), în spațiile interdigitale ale mîinilor (12,3%) și în pliul interfesier (14,9%); un număr redus de cazuri s-au înregistrat submamar (1,4%) și axilar (1,8%).

Ca **tratament,** în formele zemuide se fac, la început, atingeri ușoare cu nitrat de argint și aplicații de pansamente umede cu mușețel.

Se recomandă, apoi, badijonări cu o soluție apoasă de *Fenosept* 1‰ sau cu *violet de gențiană,* ori se aplică *mixtură cu Stamicin.* Se poate aplica o *pomadă cu Fenosept sau cu Stamicin.* Pot fi utile și aplicațiile locale ale unor produse ca: *Miconazole, Ancotyl, Canesten, Pimafucin,* ori crema *Nidoflor.*

În spațiile interdigitale ale picioarelor și mîinilor, se poate trece, de la început, la aplicarea de pomadă, sub forma de fricțiune prelungită. La degetele picioarelor, este indicat a se izola degetele unul de altul, prin folosirea unui pansament. La fel se procedează și pentru pliul interfesier.

f) Onicozele cu Candida (onixis și perionixis)

Onicozele candidozice sînt afecțiuni ale unghiilor provocate de ciuperci din genul *Candida.*

Incidență. Epidemiologie. Leziunile unghiale candidozice se întîlnesc mai frecvent la vîrsta adultă și, îndeosebi, la persoane cu ocupații casnice, gospodărești. Localizarea, în marea majoritate a cazurilor, este

Scanned with OKEN Scanner

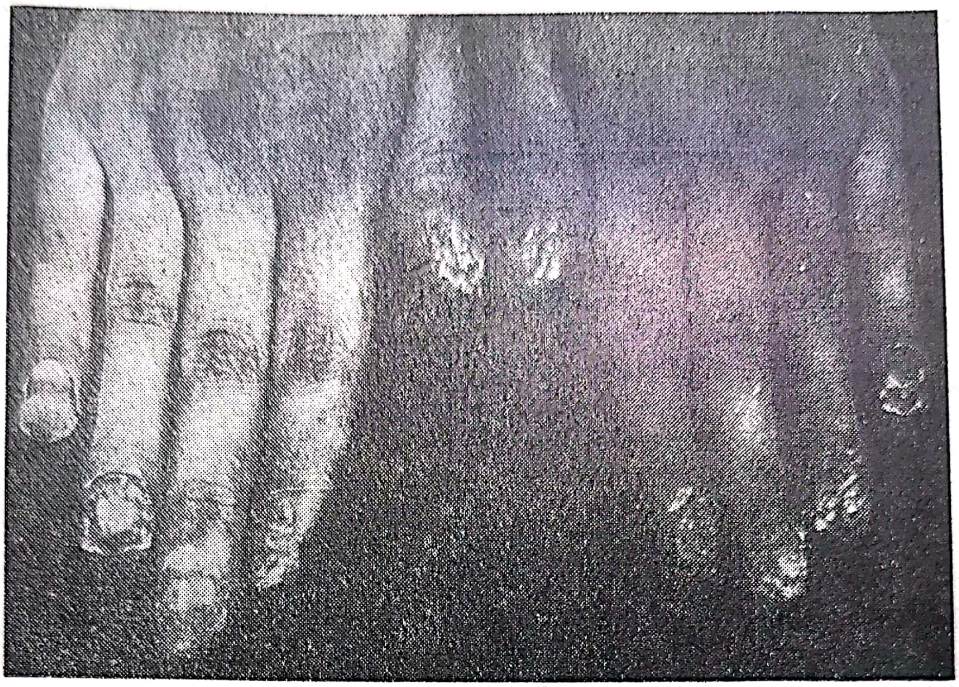

Fig. 93. — Onixis candidozic la degetele mîinilor.

la degetele mîinilor şi într-o proporţie mult mai mică la degetele picioarelor. Ele au uneori un caracter profesional, întîlnindu-se la personalul din industria de conserve de fructe, dulceţuri, vinuri, la personalul sanitar, la cei ce lucrează în cantine şi bucătării etc., în care există condiţii de umiditate permanentă.

În afara factorilor predispozanţi, valabili în orice formă clinică de candidoză, în cele unghiale este posibilă şi transmiterea infecţiei prin instrumente de manechiură.

Potenţialul epidemiologic este în general restrîns. Incidenţa este mai mare în mediul urban.

Semne clinice. Afectarea unghiei începe, de obicei, de la extremitatea proximală sau de la marginile laterale, secundar unui proces de perionixis. La apăsare, se elimină, uneori, puroi. Degetele capătă în unele cazuri aspectul deformat „în baghetă de toboşar".

Placa unghială se găseşte de regulă deformată, crenelată, prezentînd eroziuni punctiforme şi fiind, uneori, dezlipită la bază sau la margini. Se constată, deseori, un depozit, subunghial sfărîmicios, verzui-brun (fig. 93).

Diagnosticul se precizează pe baza aspectului clinic, precum şi a examenului micologic direct (celule levurice, pseudomicelii sau chiar filamente) şi îndeosebi pe efectuarea de culturi. Determinarea speciei de *Candida* se face prin probe speciale (vezi p. 27).

Tratamentul constă în:

— pomadă cu *Fenosept* 1‰, cu *Stamicin* ori cremă *Nidoflor* în aplicaţii locale de 2—3 ori/zi, timp de cîteva luni, sub formă de fricţiune

insistentă. Se poate aplica local, la nevoie, și un produs cortizonic (Triamcinolom, Locacorten), pentru amendarea mai grabnică a fenomenelor inflamatorii;

Fig. 94. — Granulom candidozic: leziuni pe față și în pielea capului.

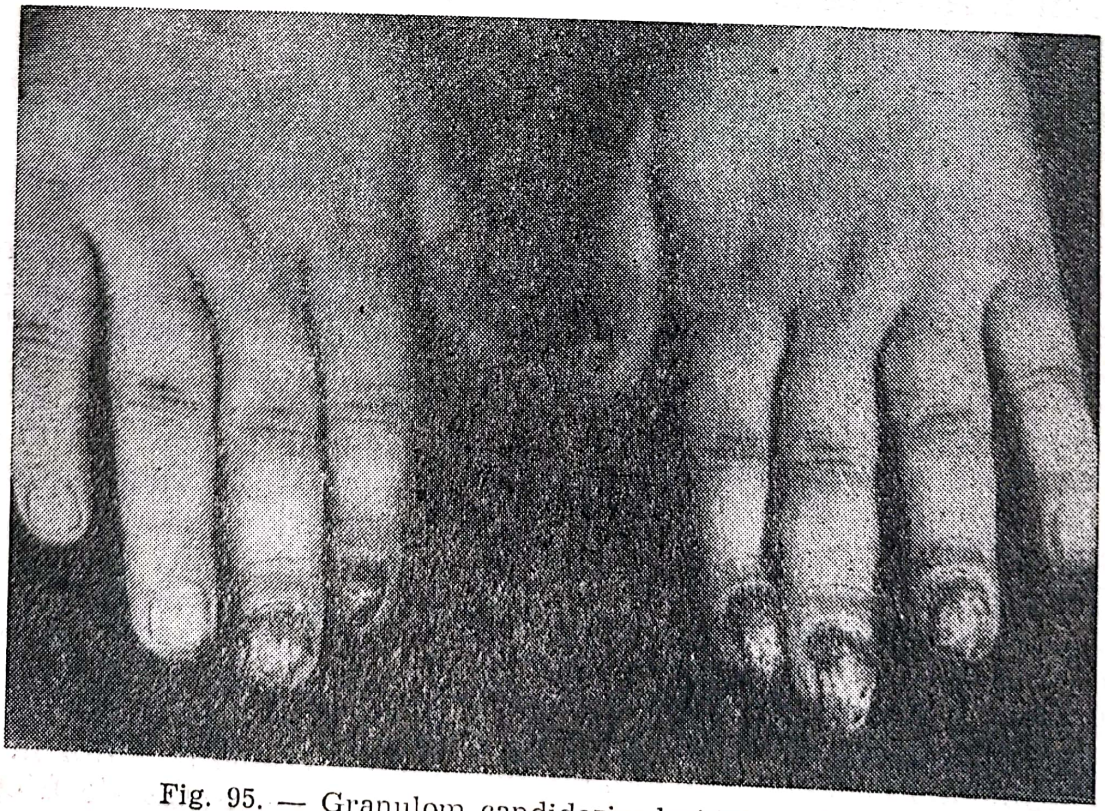

Fig. 95. — Granulom candidozic: leziuni unghiale.

Scanned with OKEN Scanner

— băi locale cu *Fenosept* (o lingură din soluția 2‰ la un pahar cu apă fiartă și răcită);
— mai rar, se utilizează badijonările cu *violet de gențiană* 1%;
— bune rezultate se pot obține prin pansamente ocluzive cu *Miconozole*, cremă 2%, sau prin aplicațiuni de *5-fluorocitozină* — unguent 10%, ori *Pimaricină*, cremă, 2%.

g) Granulomul candidozic

Granulomul candidozic se prezintă sub forma unor leziuni hiperkeratozice cu caracter papilomatos, vegetant, localizate mai ales pe față, pe pielea capului, buze, unghii, mai rareori cu localizări pulmonare, digestive. Mai frecvent la copil, granulomul candidozic debutează în prima sau a doua copilărie și are o evoluție cronică, de ani de zile, ajungînd uneori pînă la vîrsta adultă, ducînd însă de regulă la exitus (fig. 94 și 95).

La adult, se poate întîlni o candidoză hiperkeratozică și papilomatoasă, cu sau fără granulom dermic.

Granulomul candidozic beneficiază în mare măsură de tratamentul cu *Amphotericin B*, administrat timp de luni de zile, pînă la 1—2 g/zi sau chiar mai mult. Acest tratament trebuie făcut numai în condiții de spitalizare, într-un serviciu de specialitate, date fiind dificultățile de aplicare și unele fenomene de intoleranță.

Bune rezultate se pot obține cu *5-fluorocitozină*, pe cale generală și locală.

h) Alte manifestări candidozice

Mai pot fi întîlnite și alte manifestări candidozice: otomicoze candidozice, leziuni candidozice ale esofagului, infecții candidozice (rare) ale căilor urinare, oftalmopatii determinate de *Candida*, atingeri candidozice ale glandelor apocrine, simulînd o hidrosadenită etc.

De o gravitate deosebită sînt *candidozele generalizate*, fie sub forma leziunilor întinse cutanate, mucoase și unghiale, fie avînd aspectul de candidoză generalizată herpetiformă și vegetantă, cu localizări multiple cutanate, în creier, cord, rinichi, intestine sau chiar septicemia candidozică. Candidozele generalizate sau septicemice pot fi tratate pe cale generală cu *Amphotericin B*.

În ultimii ani, a fost introdus în tratamentul infecțiilor candidozice 5-fluorocitozina, sub formă de unguent 10%, utilizat local pentru afecțiuni superficiale, sau sub formă de tablete, în doze de 200 mg/kilocorp/zi, timp de 10—12 săptămîni, în candidozele viscerale, în septicemiile candidozice, precum și în infecțiile fungice ale tractului urinar.

În toate infecțiile candidozice mai rebele la tratament, este indicată asocierea cu un *tratament imunologic* constînd dintr-un extract glucidolipidic polipeptidic de *Candida albicans* (Sc. Longhin). De asemenea, în candidozele în care infecția este întreținută de unii factori favorizanți, este necesar a acționa pentru îndepărtarea acestora (tratarea unei boli,

Scanned with OKEN Scanner

încetarea folosirii unui medicament, întărirea capacității de apărare a organismului etc.).

Profilaxia candidozelor este necesară cu atît mai mult, cu cît infecția candidozică are o largă răspîndire. Dintre măsurile profilactice se pot menționa:

La nou-născuți:

— depistarea și tratarea la timp a gravidelor bolnave;
— controlul periodic și tratarea personalului de îngrijire;
— sterilizarea corectă a instrumentarului;
— profilație medicamentoasă cu antifungice, în unele împrejurări.

La copiii mici, nu se vor aplica tratamente prelungite cu antibiotice antibacteriene decît în asociere cu *Stamicin (Nystatin).* În general, la tratamente prelungite cu ACTH, corticosteroizi, antibiotice, citostatice etc., să se adauge și tratamentul profilactic cu Stamicin.

În cursul aplicării tratamentului tricomoniazei vaginale cu *Metronidazol* se va asocia și o terapie anticandidozică.

În cursul sarcinii, gravidele vor fi examinate micologic, iar candidozele depistate vor fi tratate corespunzător.

PITYRIASIS VERSICOLOR

Pityriasis versicolor este o epidermonicoză superficială strict limitată la invadarea epidermului cornos și formînd pete mai ales de culoarea cafelei cu lapte, prezentînd o descuamație fină.

Incidență. Epidemiologie. Boala se întîlnește la tote vîrstele, cu frecvență sporită la vîrstele tînără și adultă. Incidența maximă este în timpul verii, îndeosebi la persoanele care transpiră abundent.

Transmiterea interumană este posibilă; de obicei însă, contaminarea se face prin intermediul lenjeriei de corp.

Focare epidemice se pot ivi în colectivitățile închise, care folosesc spălatul rufelor în comun.

Recidivele sînt foarte frecvente, existînd în acest sens o predispoziție individuală.

Etiologie. Se cunosc doi agenți cauzali: *Malassezia furfur* și *Pityrosporum ovale*, a căror descriere morfologică nu este bine definită, culturile fiind foarte greu de obținut.

Semne clinice. Bolnavul prezintă pete de culoare maronie-deschisă, uneori verzuie, acoperite de scuame fine, tărîțoase, localizate îndeosebi pe torace, spate, umeri, gît, mai rar pe membre. Se pot extinde însă în orice regiune a corpului: pielea capului, regiunea genitală, zonele pliciior, fese etc. (fig. 96).

În *formă acromică*, leziunile sînt depigmentate, formînd o rețea de ochiuri albicioase ce contrastează cu pielea sănătoasă, mai închisă la culoare.

Diagnostic. Examenul microscopic al scuamelor arată prezența de filamente scurte, trunchiate, coexistînd cu grămezi mici de elemente rotunde (spori), grupate uneori ca niște ciorchini de struguri.

Scanned with OKEN Scanner

Leziunile, chiar și cele mai discrete, se disting bine la lumina fluorescentă a lămpii Wood.

Diagnosticul diferențial deosebește *pityriasis*-ul *versicolor* de eczematidele figurate pitiriaziforme, de eritrasma (a cărei fluorescență este în roșu-coral), de leucodermii etc.

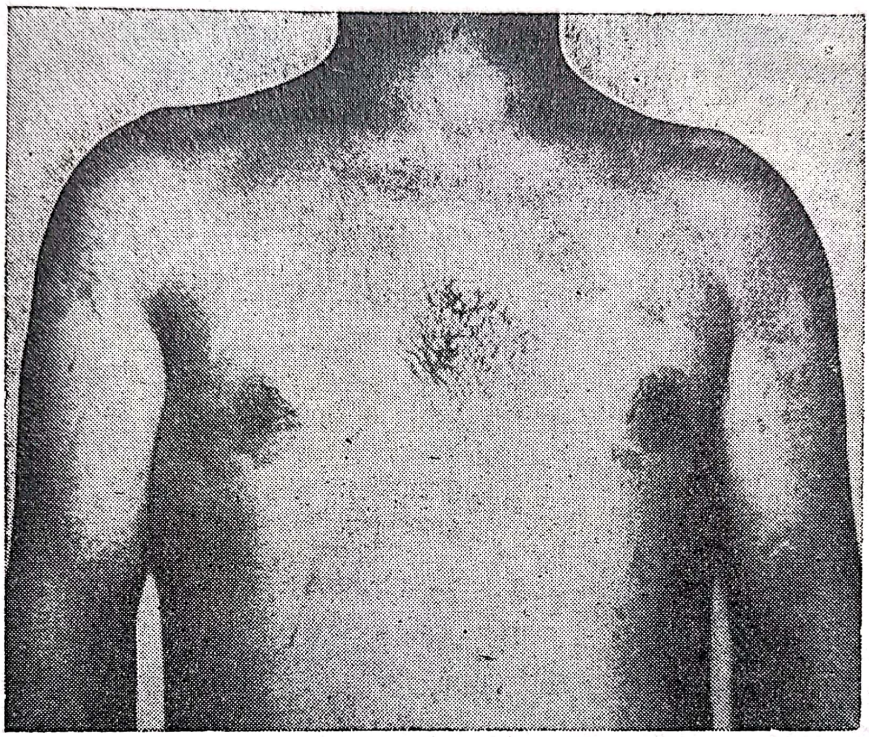

Fig. 96. — *Pityriasis versicolor.*

Tratament. O serie întreagă de antifungice de uz extern sînt eficiente în *pityriasis*-ul *versicolor,* cu condiția să fie aplicate un timp mai îndelungat — cel puțin încă 2—3 luni după dispariția leziunilor caracteristice. Controlul periodic microscopic și eventual prin lampa Wood este obligatoriu.

Iată cîteva din cele mai folosite și mai cunoscute formule de tratament al acestei boli:

1. Fricțiunea succesivă cu soluțiile:

- *soluția I*: *Rp.* Hiposulfit de sodiu 20 g; apă distilată *ad* 100 ml;
- *soluția II*: *Rp.* Acid tartric (sau clorhidric) 5 g; apă distilată *ad* 100 ml.

Se procedează întîi la fricțiunea zonei afectate cu soluția I, după care, imediat, pielea nefiind încă uscată complet, se trece la fricțiunea cu soluția II. Fricțiunile se fac o dată pe zi, pe toată suprafața invadată, fiind precedate de baie.

După vechimea, întinderea și rezistența leziunilor, se recomandă ca aplicările zilnice să se facă timp de o lună, o dată la 2 zile timp de încă o lună, apoi de 2 ori pe săptămînă în cursul lunii a 3-a. Această schemă

Scanned with OKEN Scanner

de tratament este oarecum valabilă și pentru alte tratamente, dintre care se mai pot folosi:

- *Rp.* Acid salicic, rezorcină aa 3 g; glicerină 5 g; alcool 60°—100 ml (eventual plus alcool lavandă 10 g).
- *Rp.* Naftol beta, *Sapo viridans* aa 10 g; lanolină 5 g; vaselină *ad* 100 g.
- *Rp.* Urotropină 10 g; glicerină 20 g; acid acetic 8% 70 g. Formula este indicată mai ales la persoanele cu transpirație abundentă.
- Se poate folosi și alcoolul iodat și salicilat 1%, singur sau alternativ cu pomada cu naftol beta.
- Sulfura de cadmiu sau sulfura de seleniu 1%.
- Produsele *Canesten, Tolnaftat, Miconazole,* introduse mai recent în terapeutică, dau rezultate foarte bune în tratamentul acestei afecțiuni.

Oricare dintre formulele menționate este utilă, în măsura în care toleranța individuală permite folosirea lor.

Cînd pielea devine prea uscată în urma folosirii intensive a unora dintre preparatele amintite, se poate utiliza în alternanță și o cremă emolientă de tipul: *Rp.* Lanolină 5 g; apă boraxată 3%—30 g; *ol. helianthi* 25 g; vitamină A 3 fiole.

Profilaxie. În timpul tratamentului, se va purta numai lenjerie care se poate fierbe odată cu schimbarea (chiloți, bluze, cămăși etc.). În colectivitățile închise (cămine, internate), este necesar ca pentru bolnavii depistați să se spele rufăria separat.

În orice colectivitate, se va da îndrumarea de a nu se folosi în comun servete, chiloți de baie, bluze, pentru a se evita eventuale contaminări.

4. ERITRASMA (ERYTHRASMA)

Eritrasma este o infecție superficială a pielii, localizată de predilecție în plicile mari (inghinale, submamare, axilare) și, ceva mai rar, în spațiile interdigitale ale picioarelor.

Incidență. Epidemiologie. Adultul este mai frecvent atins de eritrasmă, care cunoaște o incidență mai mare în regiunile tropicale, cu umiditate și căldură excesive. Răspîndirea este însă destul de largă și în zonele temperate, în cazul existenței condițiilor care favorizează transpirația.

Eritrasma este mai des întîlnită la bărbați, în special la cei cu o activitate sedentară. Portul obiectelor vestimentare din material plastic (chiloți, cămăși, tricouri, ciorapi), ce favorizează și reține transpirația, a făcut să crească incidența eritrasmei. Transmiterea bolii prin obiecte folosite în comun este posibilă, dar nu frecventă.

În cazuistica laboratorului de micologie al C.D.V. pe ultimii 11 ani, 10,2% din persoanele cu examen micologic pozitiv sufereau de eritrasma. Din totalul cazurilor de eritrasmă, 59% erau în regiunea inghinală, iar 53% în spațiile interdigitale ale picioarelor, destul de numeroase fiind cele cu dublă localizare. În 8,8% din cazuri s-a găsit și o localizare axilară. De menționat și faptul că eritrasma a reprezentat

Scanned with OKEN Scanner

38,3% din totalul micozelor inghinale și 12,6% din cele localizate în spațiile interdigitale ale picioarelor.

În cazuistica noastră, bărbații au predominat net (78%), iar mediul urban a furnizat 94% din bolnavii de eritrasmă. Vîrstele între 21 și 50 de ani au dat 73% din cazuri, procentul cel mai ridicat de cazuri fiind

Fig. 97. — Eritrasmă inghinală.

între 31 și 40 de ani (27%). La copii sub 10 ani, nu s-a întîlnit eritrasma, iar între 10 și 15 ani au fost doar cîteva cazuri. La aproape 34% din bolnavi vechimea leziunilor depășea 1 an.

Etiologie. Agentul bolii este un bacil difteroid grampozitiv, din genul *Corynebacterium (Corynebacterium minutissimum).*

Semne clinice. Sediile elective ale eritrasmei sînt plicile genito-crurale (fig. 97) și axilare și spațiile interdigitale ale picioarelor. Se produc leziuni eritematoase, de culoare brună-cafenie, ușor scuamoase, prezentînd rareori fisuri și macerație. Pruritul este uneori discret, alteori mai intens, deși leziunile pot fi minime. În afara localizărilor amintite, mai rar, se pot constata leziuni generalizate sau pe alte zone ale trunchiului.

Diagnostic. Dovada cea mai sigură a existenței eritrasmei, chiar la formele invizibile pentru ochiul liber, o oferă examinarea la lampa Wood, cînd se observă o fluorescență caracteristică roșie-coral sau roșie-brună. Această fluorescență deosebește net eritrasma de alte manifestări din aceleași regiuni, ca de exemplu o micoză inghinală sau un intertrigo cu *Candida.*

Scanned with OKEN Scanner

Tratament. Rezultate foarte bune se obţin cu *pomada cu fenosept*, aplicată de 2 ori/zi. În caz de prurit intens, se poate asocia pomezii şi un produs cortizonic *(Supercortizol, Prednison)*. Aplicarea se face sub forma de fricţiune cu degetul, de 2 ori/zi, după spălarea regiunii cu apă şi săpun (preferabil săpun de ras), pînă la dispariţia completă a leziunilor şi a simptomelor subiective. Este necesar ca tratamentul să fie continuat încă 1—2 săptămîni după dispariţia simptomatologiei.

Agentul cauzal fiind sensibil la antibioticele cu spectru larg, unii autori utilizează o *pomadă cu eritromicină* 3% (*Rp.* Eritromicină 0,600 g; lanolină, vaselină aa 10 g), care poate fi alternată şi cu o soluţie de alcool iodat 1%, mai ales pentru localizările interdigitale de la picioare, care cedează mai greu. Bune rezultate se obţin şi prin aplicarea locală a cremei sau soluţiei *Canesten*.

În eritrasmă, se mai poate folosi tinctura *Andriasian*, mai ales la persoanele cu transpiraţie abundentă, formula fiind eficace şi pentru cazurile de *pityriasis versicolor*, care se poate uneori suprapune sau asocia eritrasmei. Dată fiind prezenţa acidului acetic în această soluţie, este necesar a se acorda atenţia cuvenită toleranţei acestuia în regiunea genitală.

După dispariţia leziunilor, este necesar să se facă un nou control la lampa Wood.

5. GEOTRICOZA

Geotricoza este o infecţie micotică provocată de una sau mai multe specii de *Geotrichum*, cu localizare pe mucoasa bucală, bronhii sau plămîni.

Incidenţă. Epidemiologie. Boala, ca entitate de sine stătătoare, nu este prea frecventă. De aceea nu se va stabili diagnosticul de geotricoză doar pe baza simplei observări în preparatul examinat la microscop, a unor elemente de *Geotrichum*, în spută sau în alt material patologic.

Etiologie. Agentul cauzal al geotricozei este, de obicei, *Geotrichum candidum* — saprofil banal, endogen sau exogen, uşor de găsit în leziunile bolnavilor.

Semne clinice. Sediul cel mai frecvent al geotricozei fiind bronhiile, semnele unei *geotricoze bronhiale* vor fi cele ale unei bronşite cronice: tuse, expectoraţie mucoidă sau gelatinoasă, rareori sanguinolentă, raluri groase, febră mică sau absentă. *Geotricoza pulmonară* simulează o tuberculoză, fiind însoţită de hemoptizii frecvente, expectoraţie mucopurulentă, raluri şi, uneori, de formarea unor cavităţi pulmonare cu perete subţire.

Diagnosticul se stabileşte prin prezenţa foarte abundentă a elementelor de *Geotrichum* (celule ovale, înmugurite şi conidii dreptunghiulare caracteristice) în spută sau în exsudatul bronşic, precum şi pe baza obţinerii de culturi pure.

Tratament. *Forma bronhică* beneficiază de tratamentul cu iodură de potasiu *per os*, preferabil sub forma de administrare rapidă (vezi „Aspergiloza").

Scanned with OKEN Scanner

În forma *pulmonară*, foarte rară de altfel, *Geotrichum* fiind un invadant secundar, după bacilul Koch, se poate încerca *Amphotericina B*, în afară de faptul că tratamentul general al tuberculozei influențează favorabil și geotricoza supraadăugată. În această formă, iodura de potasiu fiind congestivă, nu este indicată decît atunci cînd sîntem siguri că nu este vorba și de o tuberculoză pulmonară. Cum acest lucru este foarte greu de stabilit cu precizie, în practică este mai recomandabil ca iodura de potasiu să nu fie folosită în manifestările pulmonare de acest gen.

Geotricoza bucală poate fi tratată la fel ca o candidoză bucală: *Stamicin* sau *Pimaricin per os* sau badijonări locale cu *violet de gențiana* 1%, *Stamicin*, *Pimaricin* sau *Amphotericin B*.

6. LEPTOTRICOZA BUCALĂ

Leptotricoza este o afecțiune a cavității bucale, caracterizată prin formarea unor mici concrețiuni albicioase în criptele amigdaliene.

Incidență. Boala apare la orice vîrstă, fără deosebire de sex, cu predominanță însă la adult. O incidență crescută se semnalează la persoanele care au suferit de amigdalite cronice repetate.

Etiologie. Agentul cauzal, *Leptothrix bucale*, face parte din clasa Actinomicetelor și trăiește ca saprofit în cavitatea bucală.

Semne clinice. Pe amigdale sau pe peretele posterior al faringelui, se găsesc formațiuni mici, neregulat geometrice, de mărimi variind de la o gămălie de ac la un bob de mei, de consistență semidură, de culoare albicioasă-gălbuie. Afectarea limbii duce la îngroșarea papilelor linguale, dînd aspectul de limbă saburală.

Bolnavul acuză senzații subiective diverse: uscăciune, gust metalic, uneori și chiar jenă la înghițit.

Diagnostic. Examenul microscopic direct al depozitelor albicioase arată prezența unor filamente subțiri, ramificate, ca niște fire de ață.

Diagnosticul diferențial se face cu candidoza bucală, cu care este de multe ori confundată. Se deosebește însă atît prin aspectul clinic al leziunilor (depozite cremoase, moi, pe fond eritematos), cît și, mai ales, prin morfologia microscopică.

Tratament. Badijonări zilnice cu o soluție de *violet de gențiană* 1%, după efectuarea prealabilă de gargară cu ceai de mușețel și bicarbonat de sodiu 20‰.

Dată fiind persistența afecțiunii, tratamentul trebuie urmat luni de zile, pînă la dispariția semnelor obiective și subiective. În cazul extirpării amigdalelor, tratamentul se scurtează.

7. TRICOMICOZA AXILARĂ

Tricomicoza este o afecțiune a regiunii păroase axilare și pubiene, caracterizată prin prezența unor noduli sau unor mici manșoane de culoare galbenă, roșie sau neagră, ce înconjoară firul de păr, fără a-i afecta rădăcina.

Scanned with OKEN Scanner

Incidență. Epidemiologie. Răspîndirea cea mai largă o are varianta cu noduli galbeni, cele cu noduli roșii sau negri fiind mai frecvente în zonele tropicale și subtropicale, cu umiditate excesivă și unde se transpiră abundent. Ambele sexe sînt atinse în mod egal, de obicei după trecerea pubertății.

Etiologie. Părerile nu sînt încă definitiv fixate asupra încadrării agentului bolii ca ciupercă *(Nocardia tenuis)* sau ca bacil *(Corynebacterium tenuis)*.

Semne clinice. Perii atinși sînt lipsiți de luciu, se rup ușor și sînt presărați cu noduli gelatinoși, galbeni sau roșii, ce colorează lenjeria. La lampa Wood, acești peri prezintă o fluorescență cenușie-verzuie.

Diagnostic. Examinarea la microscop, între lamă și lamelă, într-o picătură de KOH 10%, a perilor cu noduli arată prezența unui miceliu subțire, cu un diametru de sub 1 μ, rar ramificat, întrepătruns uneori cu pachete de coci.

Tratament. Raderea regiunii invadate este prima măsură cu care începe tratamentul. Se fac apoi badijonări cu alcool iodat și salicitat 1%.

II. UNELE MICOZE PROFUNDE

1. ACTINOMICOZA

Actinomicoza este o infecție micotică cu evoluție cronică, cu localizare cutanată sau internă, avînd tendința de a produce fistule purulente.

Incidență. Boala nu este atît de rară, dar majoritatea cazurilor se adresează serviciilor de stomatologie. Se observă mai frecvent la vîrsta adultă, în special la bărbați. Se întîlnește des și la animale, mai ales la bovidee.

Etiologie. Boala este produsă de *Actinomyces israeli,* microorganism gram-pozitiv, ce poate trăi ca saprofit în cavitatea bucală (amigdale, dinți etc.), unde găsește de cele mai multe ori poarta de intrare (carie dentară, extracție dentară, traumatism etc.). Aspirarea sau înghițirea secrețiilor contaminate poate răspîndi infecție în plămîni sau în tubul digestiv.

Semnele clinice variază după forma clinică de boală. Se cunosc 4 forme clinice mai deosebite:

a) *Forma cervicofacială,* observată în peste 50% din cazuri, cu leziuni care încep, de obicei, în mucoasa bucală, extinzîndu-se la obraz, limbă, faringe, glandele salivare etc., sub forma unei induratii delimitate. Acestea fistulizează, permițînd eliminarea unei secreții uleioase, care conține grăunți mici, cît o gămălie de ac.

b) *Forma toracică,* care cuprinde plămînii, simulează tuberculoza și poate duce la perforarea țesuturilor, cu fistulizare cronică, durere, febră și tuse continuă.

Scanned with OKEN Scanner

Fig. 98. — Actinomicoză în regiunea fesieră.

c) *Forma abdominală,* cu prinderea intestinelor (de obicei apendicele şi cecul) şi peritoneului, este însoţită de febră, dureri, vărsături, diaree sau constipaţie, şi slăbire continuă. Fistulizarea se produce în peretele abdominal.

d) *Forma generalizată,* în care sînt invadate, secundar, pielea, corpurile vertebrale, ficatul, rinichii etc.

Diagnostic. Orice induraţie fistulizată a regiunii submaxilare sau subclaviculare trebuie să fie suspectată de actinomicoză cervicofacială. Confirmarea diagnosticului se face însă numai după găsirea, în puroiul caracteristic, a grăunţilor alb-gălbui, mici şi, eventual, după cultivarea agentului fungic (fig. 98).

Diagnosticul diferenţial al formei cervicofaciale se face cu infecţii piogene, sifilisul şi cu unele micoze profunde — blastomicoza, sporotricoza —, de care se diferenţiază numai prin prezenţa grăunţilor caracteristici.

Forma toracică trebuie diferenţiată de tuberculoză şi de neoplasmul pulmonar.

Leziunile abdominale fără drenare exterioară sînt greu de deosebit de abcesele apendiculare.

Tratament. Agentul etiologic al actinomicozei fiind sensibil la chimioterapice, între mijloacele de tratament se impun în primul rînd *antibioticele.* Alegerea se va face în funcţie de rezultatul antibiogramei. Dintre cele mai eficiente, *penicilina* se va administra în doze de cel pu-

Scanned with OKEN Scanner

ţin 1 000 000 U.I. zilnic, intramuscular, pînă la o cantitate totală de 20—30 milioane U.I., uneori şi mai mult, în raport cu evoluţia bolii. Administrarea antibioticului este bine să se prelungească încă cel puţin 7—10 zile după resorbţia definitivă a leziunilor. În caz de intoleranţă la penicilină, se poate recurge la alte antibiotice cu spectru larg, ţinînd seama de antibiogramă: (*oxitetraciclină, tetraciclină, cloramfenicol* etc.)

Rezultate bune se pot obţine uneori şi cu *sulfamidele* — în special *sulfadiazina* —, administrate pe perioade ce pot ajunge uneori la 2—4 luni.

Hidrazida acidului izonicotinic (H.I.N.) poate da rezultate mulţumitoare, singură sau adăugată la tratamentul cu antibiotice arătat, în doze de 5—10 mg/kilocorp; aceasta, în cazul că antibiograma indică o sensibilitate demnă de luat în seamă.

Ca tratament adjuvant se poate administra şi *iodura de potasiu,* care ajută la resorbţia ţesutului granulomatos. Se începe cu 3 picături de 3 ori/zi, într-un pahar cu apă, după mese. Se creşte apoi zilnic, pînă la 20—30 picături pe zi sau chiar mai mult, timp de cîteva luni de zile.

În leziunile întinse, situate mai profund, pentru stimularea resorbţiei leziunilor, se poate folosi şi *roentgenterapia.*

2. ASPERGILOZA

Aspergiloza este o infecţie micotică cu evoluţie de obicei cronică, localizată uneori în urechea externă (vezi „Otomicozele"), mai des pulmonar, provocată de specii de ciuperci din genul *Aspergillus.*

Incidenţă. Exceptînd otomicoza aspergilară, care cunoaşte o incidenţă ceva mai largă, celelalte localizări ale aspergilozei sînt rare, boala umană fiind de multe ori descoperită doar la necropsie. Unele păsări mici (porumbei, papagali etc.) pot fi frecvent atinse de aspergiloză.

Etiologie Genul *Aspergillus* este foarte răspîndit în natură, cuprinzînd — după unii autori — pînă la 350 de specii. Dintre acestea, două sînt mai frecvent patogene: *Aspergillus fumigatus* şi *Aspergillus niger.*

Semnele clinice variază după forma clinică a bolii. Se descriu 3 forme clinice principale:

a) pneumonică migratorie;

b) pneumonică acută, difuză;

c) cronică asimptomatică, decelabilă radiologic prin mase opace, circumscrise, variate ca mărime şi ca număr (1—10). De fapt, acest ultim aspect reprezintă stadiul tardiv al formei pneumonice difuze.

Diagnosticul este destul de greu de stabilit, din cauza asemănării cu tuberculoza pulmonară, de care o diferenţiază însă eşecurile repetate de izolare a bacilului Koch şi imaginea radiologică evocatoare. Pe de altă parte, în afecţiunile candidozice pulmonare *Candida* este găsită în cantităţi masive în exsudatul bronşic (recoltat prin bronhoscopie), în spută etc.

Tratamentul recurge la:

— *Amphotericin B (Fungisone)* — în perfuzii lente, cu durată de cîteva ore, timp de 1—4 luni şi chiar mai mult;

Scanned with OKEN Scanner

— *Pimaricină* — sub formă de aerosoli, de 2 ori/zi, timp de cîteva luni.

— *5-Fluorocitozină*, 10—15 g zilnic, pe cale generală, tablete, timp de 2—3 luni.

— *Autovaccin* — cu proprietăți desensibilizante sau hiposensibilizante, preparat din cultura izolată de la bolnav.

— *Iodură de potasiu*, pe cale bucală, administrată după mese, după una din metodele următoare:

a) *metoda înceată*: începe cu 3 picături de iodură de potasiu în 30 ml apă, de 3 ori/zi, crescîndu-se zilnic cu cîte o picătură pînă la un total de 10 picături, de 3 ori/zi. Cura se repetă fără întrerupere, începînd din nou cu 3 picături de 3 ori/zi și crescînd iar, ca mai înainte;

b) *metoda rapidă*: începe cu 5 picături în 30 ml/apă, administrate de 3 ori/zi, crescîndu-se cu o picătură pe doză, deci cu 3 picături/zi, pînă la 20 de picături de 3 ori/zi, uneori mai mult. Această doză se menține cît este nevoie, după toleranță, avînd grijă însă să fie întreruptă dacă apar fenomene de iodism (iritații ale pielii și mucoaselor: erupții eritematoase sau buloase, coriză, conjunctivită, stomatită, laringită sau bronșită). Fenomenele dispar în cîteva zile după întreruperea administrării iodului, cura putînd fi reluată după o pauză de 2—3 săptămîni, însă cu o doză mai scăzută.

Corticoterapia este, în general, contraindicată.

3. CRIPTOCOCOZA

Sinonime: toruloza, blastomicoza europeană, boala Busse-Buschke.

Criptococoza este o infecție micotică profundă, cu evoluție cronică, de o mare gravitate, care afectează de obicei sistemul nervos central și meningele, dar cu localizare posibilă și în plămîni sau alte organe, piele și articulații.

Incidență. Epidemiologie. Boala este destul de răspîndită în toată lumea. Incidența ei adevărată nu este bine cunoscută, boala manifestîndu-se deseori printr-o simptomatologie care îngreunează precizarea diagnosticului. Majoritatea cazurilor se diagnostichează, de obicei, în serviciile de boli contagioase. Boala este mai frecventă la adult.

Etiologie. Agentul cauzal este o ciupercă levuriformă, *Cryptococcus neoformans*, denumit mai înainte *Torula histolytica*. Această levură — saprofit foarte răspîndit în natură, mai ales în excrementele uscate ale unor păsări (porumbei, canari) — poate deveni patogenă pentru om sau animal.

Semnele clinice variază după forma clinică a bolii. Se cunosc următoarele forme clinice:

a) *meningoencefalitică*, cea mai frecventă și mai bine cunoscută; evoluează ca o meningită tuberculoasă (cefalee frontală, amețeli, depresiune sau iritabilitate, tulburări oculare, hemiplegie etc.), fiind adeseori confundată cu aceasta;

b) *pulmonară*, care poate să preceadă forma meningeană; se aseamănă cu o tuberculoză pulmonară sau cu un neoplasm pulmonar;

Scanned with OKEN Scanner

c) *cutanată* (denumită boala Busse-Buschke sau blastomicoza europeană) care prezintă aspecte variabile: acnee pustuloasă, ulcere cronice fistulizante etc.;

d) *cu noduli sau abcese*, care simulează tumori mixomatoase. Invazia altor organe interne (ficat, splină) sau a articulațiilor este rară.

Diagnosticul se stabilește pe prezența parazitului micotic în lichidul cefalorahidian, puroi, spută sau alte exsudate, unde se prezintă ca celule înmugurite, înconjurate de o capsulă groasă, gelatinoasă, vizibile prin examinarea produsului patologic colorat cu o picătură de tuș de China. Culturile se obțin după 10—20 de zile de la însămînțarea produsului recoltat.

Tratamentul face apel la:

— *Amphotericin B (Fungisone)*, în perfuzii lente. Este bine să fie început încă din primele zile de la apariția simptomelor. În cazurile de criptococoză meningeană, este necesar uneori să se administreze și pe cale rahidiană.

La bolnavi cu starea generală mai precară, se va recurge la doze inferioare (vezi p. 149).

Se fac 50—150 de perfuzii i.v. și 10—20 de injecții intrarahidiene. Tratamentul trebuie continuat încă cel puțin două luni după obținerea vindecării clinice și a examenului micologic negativ. Continuarea se poate face uneori cu tablete de Amphotericin B pe cale orală, de 8—10 ori/zi cîte 250 mg.

Formele pulmonare, cutanate și osoase au un prognostic ceva mai bun, chiar dacă administrarea intravenoasă de Amphotericin B s-a făcut cu oarecare întîrziere.

— *5-Fluorocitozina* — tablete, 10—15 g/zi, timp de 2—3 luni poate da rezultate bune.

— *Canesten* — 60 mg/kilocorp/zi.

4. HISTOPLASMOZA

Histoplasmoza este o infecție micotică a sistemului reticuloendotelial, caracterizată prin ulcerații ale tractului digestiv, hepato- și splenomegalie și adenopatii.

Incidență. Epidemiologie. În afară de focarele endemice (american și african), au mai fost semnalate cazuri sporadice și în alte părți ale lumii. În România, au fost descrise, după necropsie, unele cazuri de histoplasmoză, fără a avea însă dovada sigură a izolării germenului. În țara noastră, agentul histoplasmozei a fost izolat în guanoul unei peșteri de către R. Evolceanu.

În zonele de mare endemicitate, pot apărea focare epidemice, ca urmare a inhalării de praf uscat încărcat cu spori de *Histoplasma*, provenind din excrementele de porumbei, lilieci, alte păsări etc.

În ceea ce privește incidența, menționăm faptul că copiii sînt foarte receptivi la această infecție. După vîrsta de 12 ani, sexul masculin contractează boala într-un procent de 7 ori mai ridicat decît cel feminin.

Scanned with OKEN Scanner

Etiologie. În prezent, sînt cunoscuți doi agenți provocatori ai acestei boli:

a) *Histoplasma capsulatum* — o ciupercă filamentoasă, care în țesuturile invadate, ia aspectul unor mici elemente levuriforme intrahistiocitare. Trăiește ca sprofit în sol și provoacă histoplasmoza clasică (nord-americană).

b) *Histoplasma duboisii* — mai recent identificată — este agentul histoplasmozei africane. Nu afectează plămînii.

Semnele clinice variază după poarta de intrare, localizare, vîrsta bolnavului etc. De multe ori, simptomatologia este nespecifică, ca un început de gripă, cu oboseală și dispnee de mai lungă durată, cînd este vorba de interesare pulmonară.

Formele cronice simulează tuberculoza pulmonară cavitară. Suprafețe ulcerate apar la extremități și pe mucoasa bucală. Adenopatia generalizată este de regulă prezentă, fiind însoțită de multe ori de hepato- și splenomegalie.

Diagnosticul se stabilește numai pe baza dezvoltării *Histoplasmei capsulatum* în culturile obținute din ganglionii limfatici, măduva osoasă sau leziuni ulcerate.

Diagnosticul diferențial se poate face cu bolile sistemului reticuloendotelial, neoplasmele, dizenteria, colita ulceroasă etc.

Tratament. Forma acută și subacută răspund foarte bine la *Amphotericin B.* În formele cronice, parazitul dispare, dar leziunile scleroase și cavitare rămîn. Se pot obține bune rezultate și cu produsul *Canesten,* administrat pe cale generală.

5. MICETOMUL (PICIORUL DE MADURA)

Micetomul este o infecție micotică profundă, cu localizare de predilecție la picior, caracterizată prin evoluție cronică, tumefacție și fistulizare, cu formarea de grăunți de diverse mărimi și culori.

Incidență. Epidemiologie. Incidența micetomului este destul de mare în zonele tropicale și subtropicale din emisfera nordică și mai redusă în zonele temperate. Vîrsta adultă este mai frecvent afectată, bărbații dînd un procent mai ridicat de cazuri. Traumatismul (spini, așchii, cuie, cioburi, sîrme etc.) joacă un rol important în transportul și în crearea unei porți de intrare pentru agentul cauzal.

Pînă în prezent, în țara noastră au fost descrise 25 de cazuri de micetom.

Etiologie. Există două grupe de agenți cauzali ai micetomului: ciupercile adevărate, care produc micetoamele fungice, și Actinomicetele, bacterii cu o morfologie particulară, de aspect filamentos.

În țara noastră, au fost izolați în prezent agenții provocatori ai ambelor tipuri de micetoame — atît fungice, cît și actinomicotice —, fără a se putea remarca pînă acum o preponderență netă a uneia dintre speciile incriminate.

Scanned with OKEN Scanner

Fig. 99. — Micetom al piciorului („picior de Madura").

Ca *specii fungice*, au fost izolate în România: *Aspergillus fumigatus, Cephalosporium falciforme, Geotrichum candidum, Madurella mycetomi, Monosporium apiospermum, Glenosporella sp.*

Agenţii actinomicotici izolaţi la noi au fost: *Nocardia asteroides, Streptomyces albus, Streptomyces madurae.*

Mulţi dintre agenţii micetoamelor trăiesc ca saprofiţi în sol.

Semne clinice. Debutul bolii este variabil: nodul profund, abces fistulizat etc. Boala progresează încet, prinzînd pe rînd muşchii, tendoanele, oasele. Regiunea afectată este deformată, cu noduli şi fistule multiple, prin care apare o secreţie albicioasă, serosanguinolentă, în care se găsesc grăunţi caracteristici. Se constată o impotenţă funcţională relativă şi jenă în regiunea respectivă. Starea generală este, de obicei, bună (fig. 99).

Diagnosticul se stabileşte pe baza prezenţei grăunţilor. Examenul microscopic al acestora (variabili ca mărime şi culoare) arată proveniența lor fungică sau actinomicotică. Demonstrarea structurii lor specifice este suficientă pentru afirmarea diagnosticului de micetom, întrucît imaginea histologică nu arată originea grăunţilor. Identificarea speciei în cauză se face numai prin cultura dezvoltată după însămînţarea grăunţilor.

Tratamentul micetomului, în general foarte sărac în mijloace eficiente, variază după natura agentului cauzal. El trebuie instituit numai după testarea sensibilităţii speciei izolate la chimioterapice şi la antibioticele antifungice şi antibacteriene, care permit alegerea medicaţiei de încercat.

Micetoamele actinomicotice, produse de specii anaerobe *(Actinomyces israeli)*, răspund în general bine la antibiotice *(penicilină, streptomicină, tetraciclină, cloramfenicol etc.* — vezi „Actinomicoza"), uneori la sulfamide şi la H.I.N.

Scanned with OKEN Scanner

Speciile aerobe sînt mai puțin influențate de antibiotice. Se pot obține, uneori, rezultate favorabile după *diaminodifenilsufonă (D.D.S.), sulfamide retard* etc., ținînd seama la administrarea lor de sensibilitatea respectivă arătată de antibiogramă.

Micetoamele fungice se dovedesc, de obicei, rezistente la aproape toate antibioticele și chimioterapicele cunoscute. Rareori s-a observat sensibilitatea unor specii din acest grup la *D.D.S.*, la sulfamide retard, la griseofulvină, la *Amphotercin B* ori la hidrazidă. În orice caz, medicația respectivă trebuie încercată, existînd posibilitatea de a obține unele rezultate, mai ales dacă tratamentul este instituit în faza cît mai de început a bolii.

Corticoterapia generală poate fi și ea asociată la tratamentul specific, avînd uneori acțiune adjuvantă, favorabilă, în sensul reducerii fenomenelor inflamatorii, a edemului consecutiv și chiar a impotenței funcționale relative.

Oricare ar fi situația, nu trebuie recurs la amputația regiunii afectate — așa cum se preconiza anterior —, decît în cazuri cu totul extreme, numai cînd s-a epuizat întregul arsenal terapeutic ce ne stă la dispoziție și, eventual, numai după o foarte lungă trecere de timp (zeci de ani), dacă se observă extinderea rapidă și cu urmări grave a procesului infecțios. În orice caz, nu trebuie să se indice amputația la persoane tinere, la care există posibilități mai mari de apărare a organismului. Dat fiind trenarea extrem de îndelungată a evoluției micetomului (uneori și pînă la 50 de ani), pe un fond de stare generală acceptabilă, temporizarea intervenției chirurgicale își are pe deplin justificarea.

6. SPOROTRICOZA

Sporotricoza este o infecție micotică profundă, cu evoluție cronică, caracterizată prin formarea de noduli, ulcerații și abcese, localizate de obicei în piele și ganglionii limfatici superficiali.

Incidență. Epidemiologie. Apariția bolii este sporadic semnalată în țara noastră, poate și din cauza dificultății mari cu care se stabilește diagnosticul. Uneori, este greu de diferențiat de tuberculoză, sifilis, tularemie etc. Mici focare epidemice se pot ivi în rîndul minerilor, care se infectează prin contactul cu solul.

Etiologie. Agentul cauzal este *Sporotrichum schenckii* — un banal saprofit sau parazit al plantelor, care se găsește de regulă în sol.

Semnele clinice variază după forma clinică a bolii. Se descriu 8 tipuri clinice:

a) *Forma limfatică*, cea mai des întîlnită în practică, este caracterizată prin apariția pe deget, mîini, brațe și picioare a unui nodul rotund, dur, elastic, mobil, nedureros, care crește în volum, devine aderent și se ulcerează. Alți noduli apar de-a lungul limfaticelor din regiunea invadată, formînd un cadru palpabil de noduli ulcerați subcutanați.

b) *Forma diseminantă* se caracterizează prin împrăștierea rapidă a nodulilor pe tot corpul. Are o evoluție acută, spre cașexie.

Scanned with OKEN Scanner

c) *Forma cutanată* se manifestă prin leziuni polimorfe, plăci infiltrative, leziuni papilomatoase și verucoase pe față, brațe și picioare.

d) *Forma mucoasă* — în cadrul căreia leziunile pot apărea, de la început sau secundar formei diseminate, pe mucoasa nasului, gurii sau faringelui — prezintă plăci eritematoul cerative, vegetante sau supurate.

e) *Forma osoasă* este rară, rezultînd din cea diseminată.

f) *Forma viscerală,* de asemenea rară, prezintă fenomene de pielonefrită, mastită, epididimită și orhită.

g) *Forma pseudoneoplazică* prezintă noduli neulcerați.

h) *Forma pulmonară primară,* rareori diagnosticată, se caracterizează prin prinderea ganglionilor hilari.

Diagnostic. Deoarece acest parazit micotic este greu de pus în evidență în materialul patologic din leziunile umane, diagnosticul se stabilește în special pe culturile din puroi, în care agentul se dezvoltă destul de bine pe mediul Sabouraud.

Tratament. *Iodura de potasiu,* administrată pe cale bucală, este unul dintre tratamentele cu șanse mai mari de reușită. Este preferabil a se recurge la metoda rapidă (vezi „Aspergiloza") și a se continua medicația încă circa 4—6 săptămîni după vindecarea aparentă.

Leziunile ulcerative se vor atinge cu alcool iodat și, eventual, vor fi pansate cu soluție Lugol. Abcesele vor fi puncționate, lichidul se va aspira, iar în loc se va injecta o soluție de iodură de potasiu 1%, sterilizată în prealabil la autoclav. Se va injecta o dată, în cavitatea abcesului, cam 50—60 ml.

În cazul lipsei de răspuns la tratamentul cu iodură de potasiu, mai ales în formele generalizate, se recurge la *Amphotericin B,* sub formă de perfuzii lente, sau la tratamentul cu *Canesten.*

Scanned with OKEN Scanner

FIZIOPATOLOGIA PROCESELOR CUTANATE MORBIDE PROVOCATE DE PARAZIȚI CRIPTOGAMICI

După cum se știe, orice proces infecțios este rezultanta interacțiunii ce se stabilește între microorganismul agresor și macroorganismul-gazdă, geneza și evoluția fenomenelor morbide ce se vor dezvolta fiind guvernate pe de o parte de proprietățile invazive ale unui microorganism dat, iar pe de alta, de condițiile propice sau, dimpotrivă, nefavorabile pe care i le oferă macroorganismul invadat. Legitatea biologică evocată este valabilă și în cazul dermatomicozelor, fiziopatologia acestora urmînd a fi judecată din punctul de vedere al dinamicii interrelațiilor dermatofit — organ cutanat și, prin intermediul său, al reactivității de ordin general a întregului organism.

Astfel stînd lucrurile, ne propunem să prezentăm principalele date de fiziopatologie a dermatomicozelor, în raport cu comportarea celor doi parametri arătați mai sus.

PROPRIETĂȚILE BIOÎNVAZIVE ALE PARAZIȚILOR CRIPTOGAMICI

Vorbind de capacitatea patogenă a paraziților criptogamici, trebuie să arătăm, mai întîi, că ea este legată de gradul de adaptare al unuia sau altuia dintre ei la gazda-mamă. Astfel, în timp ce mai ales dermatofiții zoofili se dovedesc a fi mai agresivi, producînd la locul inoculării lor manifestări mai zgomotoase, traduse prin fenomene de tip inflamator acut, cei antropofili, adaptați la habitatul cutanat, produc patofenomene mai puțin pregnante și, în orice caz, de intensitate mult mai redusă. Aceștia din urmă, dealtfel cei mai frecvenți în practică, determină o serie de leziuni în straturile superficiale ale pielii. Procesul de invazie parazitară se manifestă într-o primă etapă prin dezvoltarea în grosimea stratului cornos a unei veritabile rețele de filamente miceliene, ramificate și încrucișate, care dezorganizează arhitectonica lamelară a acestui strat, parazitul tinzînd să se extindă treptat, în mod excentric, atît în suprafață, cît și în profunzime, către straturile *lucidum* și granulos,

insinuîndu-se printre spațiile intercelulare. În acest timp, în derm nu se observă decît modificări minime, ele traducîndu-se prin discretă vasodilatație, printr-un ușor edem, ca și printr-o moderată infiltrație celulară perivasculară, în dermul papilar.

În cursul lărgirii excentrice a procesului morbid, filamentele miceliene întîlnesc și formațiunile foliculare, care pot fi și ele invadate atunci cînd dermatofitul aparține unor specii piloadaptate. Modul în care asemenea paraziți criptogamici invadează firele de păr a fost cercetat atît *in vitro*, cît și *in vivo*. Astfel, prin culturi *in vitro* (Raubitchek și Evron) s-a constatat că hifele tricofitonilor ridică mai întîi celulele cuticulei și, strecurîndu-se printre ele, pătrund în interiorul tijei firului de păr. Vanbreuseghem a relatat o altă modalitate invazivă, realizată cu ajutorul unor prelungiri ovalare sau cuneiforme emise de filamentele miceliene și descrise de acest autor sub numele de „organe perforatoare". Pe de altă parte, Ziegler și Böhme au arătat că, în cazul infectării *in vitro* cu *M. canis, Tr. mentagrophytes, E. floccosum,* invadarea se face printr-o asociere a celor două mecanisme semnalate, procesul începînd printr-o lezare parcelară a cuticulei, ce se desprinde de cortex și se fisurează, după care organele perforatoare pătrund prin fisurile create, atacînd cortexul, ale cărui structuri sînt treptat dizlocate și distruse printr-un proces de liză.

Cu prilejul unui studiu consacrat dezvoltării infecțiilor microscopice ale pielii capului, Kligman a observat că parazitarea interesează mai întîi stratul cornos al epidermului interfolicular, ulterior, în faza de invazie foliculară, avînd loc o acumulare de filamente miceliene în jurul ostimului folicular, consecutiv căreia se instalează invazia propriu-zisă, pătrunderea parazitului făcîndu-se într-o zonă situată la mijlocul foliculului, lungă de cca 5 mm. Aici se produce înmulțirea subcuticulară a parazitului, succedată de formarea sporilor, procesul de proliferare parazitară și oprindu-se la limita inferioară a zonei keratinizate.

După cum am văzut, dermatofiții în cauză manifestă o afinitate particulară pentru structurile keratinizate ale pielii, fapt pentru care unor asemenea ciuperci patogene li s-a atribuit denumirea de „keratinofile", keratina constituind — ca să zicem astfel — substratul electiv pentru dezvoltarea lor. În sprijinul acestui mod de a vedea, se înscriu datele, devenite clasice, referitoare la proprietățile keratinolitice ale paraziților criptogenici. Acestora le adăugăm o serie de constatări proprii, reieșind din cercetarea electronomicroscopică și histochimică a unor leziuni cutunate de tip herpes circinat provocate de *Tr. rubrum* (Al. Bădănoiu, I. Cojocaru, Vasilica Vulcan, V. Păiș).

Am putut constata, cu această ocazie, că în jurul filamentelor miceliene dispuse printre lamelele stratului cornos se găsea un spațiu circular, electronooptic vid, avînd totodată loc un proces de pierdere a omogenității lamelelor cornoase, care apăreau „ciupite" și „tărcate". La cele spuse, mai adăugăm intensa reactivitate a structurilor parazitare la colorațiile pentru LDH și NADH. Deosebit însă de cele arătate, s-a mai exprimat părerea că elementul esențial de hrană a dermatofiților nu ar

Scanned with OKEN Scanner

fi în fond keratina, ci anumite substanţe ce iau naştere în cursul procesului de keratinizare (Pinetti). Ar fi vorba aici de pentoze, uree şi acid uric. În sprijinul concepţiei sale, Pinetti invocă următoarele: în faza iniţială a dezvoltării lor la nivelul firului de păr, miceliile dermatofitice evită porţiunile cu keratină dură, dirijîndu-se către zonele keratogene mai bogate în materiale hidrocarbonate şi azotate. De asemenea, în zona unghială, paraziţii criptogamici atacă mai întîi porţiunea ventrală, alcătuită din keratina moale conţinînd cantităţi mai mari de hidrocarbonate şi substanţe azotate libere.

ROLUL FACTORILOR APARŢINÎND „TERENULUI"

După cum arătam mai sus, în interrelaţia gazdă-parazit un rol important revine „terenului", înţelegînd prin acesta complexul de factori locali şi generali, care favorizează sau, dimpotrivă, defavorizează dezvoltarea infecţiei micotice.

În condiţii eutrofice, fiziologice, organul cutanat opune o anumită rezistenţă acţiunii infectante a paraziţilor criptogamici, apărare realizată prin mantaua acidă a pielii şi prin filmul hidrolipidic superficial, ca şi prin desprinderea continuă a stratului cornos disjunct de pe suprafaţa pielii.

O dovadă semnificativă în sprijinul celor afirmate o constituie şi faptul că infecţia dermatofitică experimentală a tegumentelor umane este dificil realizabilă şi numai cu condiţia folosirii unor manevre menite să înfrîngă rezistenţa naturală a pielii.

În acelaşi sens, se mai înscrie şi o constatare clinică, potrivit căreia, destul de frecvent, soţii şi soţiile persoanelor atinse de *pityriasis versicolor* nu fac boala, deşi prin coabitarea lor îndelungată se realizează o contagiozitate majoră.

Dezvoltarea infecţiilor micotice presupune, prin urmare, existenţa unor factori locali şi (sau) generali, care facilitează agresiunea parazitară.

FACTORI LOCALI CARE FAVORIZEAZĂ DEZVOLTAREA DERMATOMICOZELOR

Un prim grup de factori aparţinînd acestei categorii favorizează dezvoltarea infecţiilor cu paraziţi criptogamici prin alterarea mantalei acide şi a filmului hidrolipidic superficial. Aici se înscrie de pildă hiperhidroza, care, generînd o stare de macerаţie epidermică, determină condiţii propice agresiunii parazitare, factorul favorizant în cauză operînd mai ales în cazurile de *tinea pedis*, *tinea cruris* şi de intertrigo-uri micotice. Subliniem cu această ocazie că portul ciorapilor confecţionaţi din fibre sintetice impermeabile, care nu permit eliminarea apei evaporate la suprafaţa pielii, accentuează hiperhidroza, constituind, aşadar, un factor agravant.

S-a mai arătat, de asemenea, că scăderea proporţiei de acizi graşi polinesaturaţi din lipidele de la suprafaţa pielii favorizează, la rîndul

Scanned with OKEN Scanner

său, dezvoltarea epidermo- şi pilomicozelor, cunoscute fiind proprietăţile fungistatice ale substanţelor în cauză. Aşa s-ar explica uşurinţa cu care copiii contractează micozele, întrucît cantitatea de acizi graşi polinesaturaţi este scăzută în secreţia lor sebacee.

În fine, tot aici se mai cuvine amintită acţiunea modificatoare favorizantă exercitată de folosirea repetată a agenţilor alcalinizanţi, a degresantelor, a substanţelor care cresc imbibiţia apoasă a stratului cornos.

Deosebit însă de cele arătate, am mai avut prilejul să constatăm că tegumentele clinic indemne, perilezionale, ale persoanelor atinse de unele dermatomicoze au o capacitate scăzută de neutralizare şi rezistenţă la alcaline. Astfel, cercetînd la 60 de cazuri de *tinea pedis* şi *tinea corporis* comportarea probelor de neutralizare şi de rezistenţă la alcaline, am constatat la jumătate dintre ele modificări importante, constînd în diminuări marcate ale neutralizării alcalinelor (cu valori depăşind 7′) şi ale rezistenţei la asemenea substanţe (reacţii eritematoveziculoase la concentraţii de 5% NaOH) nu numai la nivelul pielii sănătoase perilezionale, ci şi pe tegumentele simetrice controlaterale, indemne.

Alături de factorii locali despre care am vorbit, trebuie să se menţioneze şi rolul favorizant al hiperkeratozei. Într-adevăr, avînd în vedere keratinofilia dermatofiţilor, s-ar putea admite în principiu că unele leziuni hiperkeratozice, furnizînd din belşug substratul nutritiv optim, oferă condiţii bune dezvoltării paraziţilor criptogamici. Adăugăm însă că nu orice tip de hiperkeratoză predispune la dermatofiţii. Aşa, de pildă, este cunoscut faptul că psoriazicii, în ciuda abundenţei şi întinderii leziunilor hiperkeratozice, nu fac epidermomicoze la nivelul acestora. În schimb, în unele ihtioze, am avut ocazia să observăm dezvoltarea extensivă de atingeri dermatofitice cu *Tr. rubrum.* Ar exista prin urmare diferenţe calitative, care fac ca numai anumite feluri de hiperkeratoze să devină susceptibile la parazitarea dermatofitică. În ce ne priveşte, sîntem înclinaţi să atribuim un rol favorizant hiperkeratozei de retenţie, aşa cum a reieşit din cercetările întreprinse asupra rubrofiţiilor dezvoltate pe teren ihtiozic.

FACTORI DE ORDIN GENERAL CARE FAVORIZEAZĂ DEZVOLTAREA DERMATOMICOZELOR

O a doua categorie de factori care favorizează dezvoltarea dermatomicozelor este reprezentată de unele tulburări ce survin în economia generală a organismului. Importanţa acestora a fost sesizată încă de clasicii dermatomicologiei, care, prin denumirile atribuite unor forme particulare de favus ca „micoza cerşetorilor" sau „minerilor", au avut să sublinieze deficienţele de ordin general, care condiţionează asemenea afecţiuni.

Printre factorii de care vorbim se recunosc astăzi:

a) *Tulburări nutriţionale metabolice şi digestive,* ca diabetul, sindroamele de malnutriţie şi malabsorbţie, hipovitaminozele A, C şi de

Scanned with OKEN Scanner

grup B, hipocalcemiile, sideropeniile, gastritele hipo- și anacide, colitele.

Afecțiunile citate se întîlnesc ca boli de fond, mai ales în cazul candidozelor cutoneomucoase de tip intertrigo, glosite, stomatite ori balanopostite.

Totodată, este demn de relevat faptul că diabetului îi revine, în ordinea frecvenței, primul loc în favorizarea dezvoltării infecțiilor candidozice, acestea fiind adesea un adevărat „indicator cutanat" al unui diabet pînă atunci ignorat.

Substratul fiziopatologic al interrelației diabet-candidomicoză rezidă în hiperglicistia diabetică, adică într-o adevărată impregnare a țesuturilor pielii și mucoaselor cu glicogen, de unde existența unui mediu tisular cu totul propice creșterii *Candidei.*

Referindu-ne acum la sindromul de malnutriție-malabsorbție, la colite etc., vrem să mai arătăm că, deosebit de rolul deficitului general nutrițional-vitaminic, se mai admite astăzi că apariția candidozelor, mai ales în localizările lor bucală sau digestivă, ar fi legată și de scăderea IgA tisulare, a cărei participare în apărarea antiinfecțioasă a mucoaselor este esențială.

b) *Tulburări hormonale:* disfuncțiile ovariene ce intervin în producerea tricofiției cronice a adultului — boală care prevalează, după cum se știe, la femei; modificările în sfera estrogenilor, care intervin în patogenia unor candidoze vaginale; boala Cushing și hiperproducția de corticosteroizi, care favorizează *pityriasis*-ul *versicolor,* prin modificări morfo-biochimice ale stratului cornos.

c) *Tulburări ale circulației periferice,* în epidermofițiile picioarelor și onicomicoze. Vrem să atragem aici atenția asupra faptului că asemenea tulburări nu sînt întotdeauna exprimate ca atingeri arteritice ori flebitice patente, deoarece ele pot îmbrăca inițial forme cu simptomatologie redusă. Cercetarea, în asemenea împrejurări, a stării funcționale a circulației periferice arată, însă, anumite modificări funcționale. Astfel, studiind comportarea termoexcitometriei cutanate la persoane cu *tinea pedis, tinea manum* sau *tinea unguim,* am observat un timp de reîncălzire întîrziat, constatare de natură să scoată în evidență existența unor tulburări vasculare periferice.

d) *Afecțiuni care diminuează capacitatea de apărare generală a organismului:* infecții cronice, hemopatii, tumori maligne, sindroame de deficit imunitar. În legătură cu acestea din urmă, ținem să arătăm că unele granuloame candidozice sau candidoze cutaneomucoase cronice, recidivante și rebele la tratament, se întîlnesc adesea la copii atinși de agammaglobulinemia de tip Swiss sau la adulți cu deficit imunitar secundar interesînd atît imunoglobulinele anticorpale, cît și reactivitatea imunocelulară. La cele spuse mai adăugăm că, dintr-o serie de observații personale referitoare la starea reactivității imune la persoane atinse de candidoze cutaneomucoase recidivante, a reieșit faptul că cel mai adesea nu sînt interesate imunoglobulinele, fiind vorba mai ales de diminuarea reacției imunocelulare, tradusă prin scăderea proporției de

Scanned with OKEN Scanner

T-limfocite şi, în mod corespunzător, reducerea imunostimulării limfocitelor circulante, constatată cu ajutorul TTL.

Alături de factorii favorizanţi aparţinînd „terenului", despre care am vorbit mai sus, se mai cunoaşte astăzi acţiunea proprie a unor substanţe medicamentoase, micozele apărute în asemenea condiţii meritînd denumirea de „iatrogene". De cele mai multe ori, este vorba, în asemenea împrejurări, de candidoze survenite în urma administrării prelungite a antibioticelor, a corticoizilor, a estroprogestativelor de sinteză, a citostaticelor.

Pentru explicarea acţiunii favorizante exercitate de antibiotice asupra dezvoltării levurilor patogene, au fost invocate următoarele trei mecanisme:

— Stimularea directă de către antibiotice a creşterii levurilor patogene, observîndu-se că, de pildă, adăugarea tetraciclinei sau penicilinei la mediile pe care se însămînţează levurile determină stimularea acestora.

— Ruperea echilibrului care există în biocenoza cutaneomucoasă şi intestinală, antibioticele inhibînd germenii microbieni antagonişti levurilor, acestea din urmă înregistrînd, în consecinţă, o înmulţire masivă.

— Inhibarea de către antibiotice a florei bacteriene intestinale, care participă la sinteza vitaminelor de grup B, aceste carenţe vitaminice favorizînd dezvoltarea candidozelor.

În ceea ce priveşte corticoizii şi citostaticele, efectele lor favorizante sînt explicate prin acţiunea imunodepresoare pe care o posedă, aceasta fiind aparentă cu deosebire în cazul candidozelor. Trebuie să mai amintim însă că în cazul corticoterapiei mai există şi un alt efect secundar care favorizează dezvoltarea, de data aceasta a unor epidermomicoze, cum este cazul *pityriasis*-ului *versicolor*. Este vorba de modificarea procesului de keratogeneză, cu urmări asupra calităţii keratinei, de unde apariţia unor condiţii propice dezvoltării paraziţilor criptogamici la suprafaţa tegumentelor. În fine, în aceeaşi ordine de idei, adăugăm apariţia unor dermatomicoze după aplicarea îndelungată a topicelor cortizonice, afecţiuni cunoscute astăzi sub denumirea de *„tinea incognita"*, deoarece ele scapă adesea diagnosticului curent.

IMUNOLOGIA INFECŢIILOR MICOTICE ALE PIELII

Proprietăţile antigenice ale unor dermatofiţi au început a fi cunoscute din 1925, cînd Bruno Bloch a reuşit să izoleze din tricofitoni o substanţă antigenică răspunzătoare de reacţiile ce survin în cursul formelor inflamatorii de tricofiţii. Pe de altă parte, observaţiile clinice au înregistrat posibilitatea ca în cursul dermatofiţiilor să apară, la distanţă de focarul principal, erupţii cu caracter diseminat, aşa-zise „secundare", concepute actualmente ca reacţii induse prin sensibilizarea faţă de unul sau altul din dermatofiţii cauzali.

Scanned with OKEN Scanner

În prezent, se atribuie caractere antigenice aproape tuturor paraziților criptogamici — fie ei antropo-, zoo- sau geofili — provocatori de micoze superficiale sau profunde.

Substratul biochimic al antigenității fungilor patogeni este apreciat în mod variabil. Astfel, Sc. Longhin a izolat o fracțiune glucidolipidică dotată cu proprietăți algeroimunizante. Alți cercetători au arătat că și alte fracțiuni au capacități antigenice. Astfel, Sampei a stabilit eficiența tricofitinelor proteice și lipidice, Meyer și colab., ca și Kull și colab., pe aceea a substanțelor protidice; Kono, supunînd unei aprofundate analize imunochimice substanțe izolate din *Tr. mentagrophytes*, a obținut un număr de 11 fracțiuni antigenice, ele avînd o compoziție complexă și conținînd atît polizaharide, cît și cantități mai mici de proteine, peptide și fracțiuni de acizi nucleici. În baza imunizărilor experimentale, Kono a apreciat că antigenitatea cea mai ridicată revine cuplurilor polizaharide-peptide, iar cea mai scăzută — polizaharidelor simple, peptidele și fracțiunile de acizi nucleici avînd o antigenitate medie.

Corespunzător clasificării lui Coombs și Gell, reacțiile de sensibilizare provocate de antigenii dermatofitici pot îmbrăca aspecte de tip IV sau III. Ne grăbim să adăugăm, însă, că în practică se constată intricarea tipurilor clasice, așa încît se realizează atît alergii imediate, cît și tardive sau intermediare. Se înscriu aci dermitele eczematiforme și intertriginoase, vasculitele alergice prin sensibilizare dermatofitică, urticariile alergo-candidozice etc. În asemenea cazuri s-au putut pune în evidență atît anticorpi serici de tipul precipitinelor, aglutinine, anticorpi fixatori de complement sau depistabili în imunofluorescență indirectă, cît și reactivități imunocelulare specifice, depistabile prin intradermoreacții și, în anii din urmă, cu ajutorul testului de transformare blastică a limfocitelor circulante.

Din cercetările întreprinse de noi în această direcție, utilizînd hemaglutinarea pasivă și reacția de fixare a complementului cu antigene glucidolipidice, am constatat existența reacțiilor pozitive mai ales la pacienții cu dermatofiții veziculoase și/sau eczematiforme, precum și în tricofițiile inflamatorii, în timp ce în epidermofițiile uscate și în onicomicoze probele amintite rămîneau de cele mai multe ori negative. De asemenea, testul de transformare blastică a limfocitelor circulante se dovedea pozitiv în dermatofițiile cu reacții locale inflamatorii, veziculoase, eczematiforme sau însoțite de erupții secundare.

Cu această ocazie, ținem să atragem atenția asupra interpretării ce trebuie dată pozitivității TTL cu antigene candidozice. Cunoscînd faptul că, actualmente, candidina este apreciată ca paleoantigen și folosită ca imunoreactogen pentru aprecierea stării de reactivitate imunocelulară în general, numai proporții ridicate, de peste 15—20% transformări blastice obținute cu acest fel de antigen, ar putea fi invocate în susținerea naturii candido-alergice a unei erupții date, cifre mai reduse nereflectînd altceva decît o reactivitate imunocelulară naturală pentru asemenea antigen.

Scanned with OKEN Scanner

Existența unor reacții imunologice în cursul dermatofițiilor are, în practică, două implicații majore, și anume una de ordin diagnostic, iar cealaltă de ordin terapeutic:

— În virtutea primei implicații deținem astăzi acele mijloace de autentificare a naturii imunoalergice fungice a unor erupții cutanate, utilizînd în primul rînd TTL cu antigene parazitare — mijloc eficient atît pentru alergiile de tip imediat, cît și pentru acelea întîrziate.

— În legătură cu a doua implicație — aceea terapeutică —, există posibilitatea, în cazurile evocate, aplicării unor tratamente imunobiologice care, manevrate în mod corespunzător, se dovedesc utile.

Scanned with OKEN Scanner

MEDICAȚIA ANTIMICOTICĂ

Înainte de a menționa cîteva dintre medicamentele antifungice moderne, este bine să ne reamintim de unele **antimicotice clasice de uz local:**

Dintre *pomezi*, putem menționa:

Rp. Acid salicilic 1 g
Acid benzoic 2 g
Vaselină 30 g
D.s. extern
(Pomada Dubreuilh)

Rp. Acid salicilic
Acid benzoic aa 1 g
Lanolină 5 g
Vaselină 25 g
D.s. extern

Rp. Acid salicilic 2 g
Acid benzoic 4 g
Lanolină 4 g
Vaselină 20 g

Reamintim și unele *soluții* care au fost folosite de-a lungul anilor, și care, în parte, își au utilizare și în prezent:

Rp Iod metaloidic
Acid salicilic aa 1 g
Alcool de 70° 100 ml
D.s. extern, pentru badijonări locale

Rp Iod metaloidic
Acid salicilic
Acid benzoic aa 1 g
Alcool de 70° 100 ml
D.s. extern

Rp. Urotropină 10 g
Glicerină 20 g
Acid acetic 8% 70 ml
D.s. extern pentru badijonări
(Tinctura Andriasian)

Rp. Violet de gențiană 1 g
(sau cristal violet)
Alcool 60° 10 ml
Apă distilată 90 ml
D.s. extern pentru badijonări locale

Rp. Iod metaloidic 1 g
Iodură de potasiu 2 g
Apă distilată 1 000 ml
D.s. extern pentru aplicări de comprese
(Soluție Lugol)

Scanned with OKEN Scanner

Ca adjuvant se poate prescrie uneori o *pudră antisudorală*, ca de exemplu:

Rp. Acid salicilic 1 g
Acid boric 10 g
Urotropină 5 g
Talc *ad* 100 g
D.s. extern

Dintre medicațiile antifungice introduse în ultimii 20 de ani în terapeutică și care dau cele mai bune rezultate, prezentăm următoarele:

FENOSEPT
(FENILBORAT DE MERCUR)

Este un derivat mercurial, care întrunește o puternică acțiune antifungică cu una antibacteriană. Utilizarea în tratamentul dermatomicozelor a fost preconizată în anul 1969 de un colectiv din Centrul Dermato-venerologic — București, compus din dr. I. Cojocaru, dr. I. Alteraș, dr. Lucia Dulămiță, farm. Lucia Popescu, farm. Elena Muscurel.

Doza minimă inhibitoare pentru majoritatea dermatofiților și pentru *Candida* este de 1,5—2,5 μg/ml.

Indicațiile principale ale acestui antifungic sînt:

— *Dermatofiții: tinea pedis, tinea cruris, tinea corporis* (badijonări cu soluție 1‰ sau aplicări de pomadă 1‰), *Kerion celsi* (comprese cu soluție 1/5 000—6 000, aplicări de pomadă 1‰).

— *Candidoze:* intertrigo, onixis, perionixis, balanite, otomicoze (badijonări cu soluție, aplicări de pomadă), vulvovaginite (spălături vaginale cu soluții 1/5 000—1/10 000).

Cîteva din *formulele* sub care se poate prescris Fenoseptul sînt:

Pomadă 1‰

Rp. Fenosept sol. 2‰ . . . . . 50 ml
Lanolină . . . . . 40 g
Ol. helianthi — sau vaselină . . . . 10 g

D.s. extern pentru aplicații locale, de 2 ori/zi (în leziunile inflamatorii se poate adăuga și un preparat cortizonic, iar în cele hiperkentozice 1 g acid salicilic).

Gel 1‰

Rp. Fenosept sol. 2‰ . . . . . 50 g
Carboximetilenceluloză . . . . . 3 g
Glicerină . . . . . 15 g
Apă distilată . . . . . 32 g
D.s. extern pentru aplicații locale.

Soluție 1‰

Rp. Fenosept sol. 2‰ . . . . . 50 ml
Apă distilată . . . . . 50 ml
D.s. extern pentru badijonări.

Pentru comprese, se utilizează soluții 1/5 000—1/10 000.

Scanned with OKEN Scanner

Durata tratamentului în principalele afecțiuni fungice este:
— 1—2 săptămîni în *balanite* (pomadă)
— 2—3 „ „ *eritrasmă* (pomadă)
— 3—6 „ „ *otomicoze, intertrigo, tinea corporis* (pomadă, soluție)
— 4—8 „ „ *tinea pedis, tinea cruris, perionixis candidozic* (pomadă)
— 5—8 luni în *onixis candidozic* (pomadă). Se poate utiliza și în onicozele dermatofitice, la bolnavii la care tratamentul cu Griseofulvină nu poate fi aplicat.

Toleranța este foarte bună, în marea majoritate a cazurilor. Rareori au fost întîlnite fenomene de intoleranță la mercur, și aceasta doar în unele intertrigo-uri.

GRISEOFULVINA

Este un antibiotic antidermatofitic izolat dintr-o tulpină de *Penicillium griseofulvum Dierks* de către Oxford, Reistrich și Simonhart (Anglia), în anul 1939. Din 1959, a fost introdusă de către Gentles în tratamentul dermatomicozelor, reprezentînd un imens pas înainte în tratamentul pilomicozelor și onicomicozelor.

Formula chimică: $C_{17}H_{17}O_6Cl$.

Este un derivat de *metilspirobenzolfurancicloheхen* și se prezintă ca o pulbere microcristalină, albă sau slab cenușie, fără miros și fără gust, foarte puțin solubilă în apă, puțin solubilă în alcool absolut și în alcool etilic. Este solubilă în cloroform și în metilformamidă. Este termostabilă.

După *administrarea pe cale bucală*, este absorbită îndeosebi la nivelul duodenului. Creșterea absorbției se poate obține prin ingerarea unor mese bogate în grăsimi.

Difuziunea Griseofulvinei este bună în țesuturi, în ficat, mușchi, grăsime și, mai ales, în piele. Substanța este încorporată în keratina neoformată a epidermului, părului și unghiilor, care devin astfel rezistente la infectarea cu dermatofiți. În timp, această keratină rezistentă înlocuiește straturile vechi, infectate.

Griseofulvina M (micronizată) are particulele de 4 ori mai fine, ceea ce îi permite o acțiune de două ori mai puternică față de Griseofulvina obișnuită, avînd și o mai bună și mai rapidă absorbție și difuziune. Totodată, se realizează menținerea unei concentrații sanguine utile un timp mai îndelungat.

Griseofulvina este inactivată și distrusă în ficat în proporție de aproape 50%, iar restul se elimină prin urină, împreună cu metaboliții rezultați.

Acțiunea antimicotică față de dermatofiți se exercită, *in vitro*, la concentrații minime inhibitoare variind între 0,03 și 0,30 μg/ml, în funcție de specia în cauză (de exemplu, 0,03 μg/ml pentru *T. mentagrophytes*; 0,08 μg/ml — *T. rubrum*; 0,04 μg/ml — *E. floccosum*; 0,30 μg/ml — *M. canis*).

Scanned with OKEN Scanner

Griseofulvina este inactivă asupra agenților candidozelor, micozelor viscerale, precum și asupra bacteriilor. Ea nu influențează flora intestinală.

Conform unor date recente, Griseofulvina are și o serie de alte acțiuni: antireumatică, vasodilatatoare, citostatică, precum și asupra homeostaziei endocrine, prin efecte estrogenice.

Indicațiile principale sînt:

— *Pilomicozele* (tricofiție, microsporie, favus, sicozis parazitar). Răspund mai slab cazurile de *Kerion celsi.*

— *Onicomicozele* dermatofitice *(tinea unguium).*

— Toate tipurile de *micoze cutanate și ale pliurilor* provocate de dermatofiți *(tinea pedis, tinea cruris, tinea manum, tinea corporis).*

Modul de administrare trebuie să țină seama, în principiu, de o doză de 12,5—25,0 mg Griseofulvină micronizată/kilocorp. Experiența noastră arată că o administrare judicioasă și eficientă se face astfel:

0—1 an:	½—1	comprimat zilnic
1—3 ani:	1½—2	comprimate zilnic
3—7 ani:	2—3	" "
Peste 7 ani:	4	" "
La adulți:	4—6	" "

Doza zilnică va fi împărțită în 2—4 prize, luate la intervale egale, de preferat după cele 3 mese.

Durata tratamentului depinde de tipul leziunilor micotice:

— 3—4 săptămîni, în micozele pielii glabre;

— 4—8 săptămîni, în tricofiții și în favusul pielii capului;

— 6—8 săptămîni (uneori și mai mult), în microsporiile uscate ale pielii capului;

— 6 luni (în medie), în onicomicozele de la mîini;

— 12 luni (în medie), în onicomicozele de la picioare.

În onicomicoze, doza zilnică la adult va fi de 6 comprimate în primele 2 luni, apoi de 4. Dacă se face și extirparea unghiilor bolnave, durata tratamentului se reduce la jumătate.

Unii autori au folosit Griseofulvina și pentru uz local, sub formă de cremă 5—10%, simplă sau cu acid salicilic și vitamină A.

Toleranța este, în general, foarte bună. Efectele secundare sînt de obicei trecătoare: cefalee, ameteli, astenie, sete, diaree, vărsături, unele tulburări nervoase, micțiuni mai frecvente, erupții alergice, leucopenie, leucocitoză, limfocitoză, eozinofilie etc. Aceste fenomene dispar la întreruperea tratamentului sau la diminuarea dozei zilnice.

Griseofulvina nu se administrează la gravide.

Prezentare: comprimate de 0,125 g (micronizate), în flacoane cu 60 de comprimate. Se păstrează ferite de umiditate, lumină, căldură.

Produse comerciale: Griseofulvin, Gricin, Likuden M, Fulcin, Grifulvin, Grisovin, Fulvicin, Grisartin, Griseofulvine.

Scanned with OKEN Scanner

STAMICIN

Este un antibiotic antifungic tetraen, descoperit în anul 1950 de Hazen și Brown și denumit Nystatin. A fost izolat din *Streptomyces noursei* și are formula chimică $C_{40}H_{77}NO_{19}$.

Substanța este foarte puțin solubilă în apă și este mai solubilă în apă alcoolizată. Este solubilă în propilenglicol, în proporții de 100 000 U.I./ml. Soluțiile apoase se alterează, fapt pentru care trebuie păstrate anhidru.

Se alterează la lumină și este complet distrusă la căldură.

Are *acțiune* asupra speciilor din genul *Candida*, precum și asupra unor agenți fungici ca: *Cryptococcus neoformans, Histoplasma capsulatum, Blastomyces dermatitidis, Blastomyces brasiliensis, Sporotrichum schenckii, Penicillium, Aspergillus*.

Cantitativ, acțiunea Stamicinului se exprimă în *unități fungistatice* — o unitate fiind cantitatea care inhibă 1 ml cultură de *Sacharomyces cerevisiae* în bulion.

In vitro, acțiunea *fungistatică* față de *Candida* se manifestă la concentrații de 3,12 U.I./ml mediu Sabouraud lichid și 0,25 U.I./ml mediu solid. Acțiunea *fungicidă* necesită concentrații de 100—1 000 U.I./ml.

Absorbția pe cale digestivă este foarte redusă, practic nulă.

Toleranța este foarte bună. Administrarea sa nu crează rezistența tupinilor de *Candida*.

Principalele **indicații** sînt:

— În **candidoza bucală,** se administrează 6—12 drajeuri zilnic (un drajeu conținînd 500 000 U.I.), timp de 10—14 zile. Drajeurile vor fi supte. În tratamentul *muguet*-ului la nou-născut sau la copilul mic, se administrează Stamicin *per os* 1/2—3/4 drajeu zilnic. Se poate crește doza pînă la $1^1/_2$ drajeuri/zi la nou-născut și la 3 drajeuri/zi la sugar. Se admite, în general, folosirea dozei de 0,1 g (200 000 U.I.)/kilocorp/zi pentru copii pînă la 5 kg și de 0,5—1 g (1—2 milioane unități)/zi, pentru cei ce trec de această greutate.

La copiii pînă la 3 ani, se vor administra 1—2 drajeuri zilnic, între 3 și 7 ani 3 drajeuri zilnic, între 7 și 15 ani 4—6 drajeuri/zi, timp de 8—12 zile, uneori mai mult.

Se poate folosi și aplicarea locală a unei *suspensii* cu Stamicin.

Rp. Stamicin 5 000 000 U.I. (10 drajeuri)
Propilenglicol (sau glicerină) 100 g

— În *Candidoza vaginală:* ovule cu Stamicin

Rp. Stamicin 500 000 U.I. (un drajeu)
Masă gelatinoasă *q.s.* pentru un ovul
F.ass. XXX

Se va introduce seara și dimineața (dacă este posibil) cîte un ovul, timp de 15 zile.

Scanned with OKEN Scanner

— În *balanite, intertrigo*-uri, *perleș* se poate folosi sub formă de:

Mixtură

Rp. Stamicin 5 000 000 U.I. (10 drajeuri)
Amidon } aa 15 g
Oxid de zinc }
(Superprednol X tbl. — eventual)
Glicerină . . . . . 10 g
Apă distilată 50 ml
D.s. extern

Pomadă

Rp. Stamicin 4 000 000 U.I. (8 drajeuri)
(eventual Supercortizol 4—6 fiole)
Lanolină } aa 10 g
Vaselină }
Apă distilată 3 ml

— *În unele micoze profunde* — criptococoza, histoplasmoza, sporotricoza, aspergiloza — unii autori au obișnuit uneori rezultate cu un tratament prelungit, pe cale generală.

PIMARICIN

Antibiotic antifungic tetraen izolat în anul 1955 de Struyk și colab. dintr-un actinomicet — *Streptomyces natalensis.*

Formula chimică: $C_{34}H_{49}NO_{14}$.

Proprietăți: substanță cristalină, albă, foarte puțin solubilă în apă și metanol. Rezistă la temperaturi de pînă la 100°. Are o toxicitate foarte redusă.

Acțiune: este activ față de levuri, mucegaiuri, protozoare (îndeosebi *Trichomonas*); mai puțin activ față de dermatofiți. Majoritatea ciupercilor sînt inhibate de concentrații de 1—10 μg/ml Pimaricin. Doza inhibitoare pentru *Candida* și mucegaiuri este de 1—3 μg/ml, iar pentru *Trichomonas,* de 50—150 μg/ml. Este inactiv față de bacterii și virusuri.

Indicațiile sînt următoarele:

— În *candidoze cutaneomucoase:* perleș, intertrigo-uri (inghinal, axilar, submamar, interdigital mîini-picioare), vulvovaginite, balanite, otomicoze, onixis-perionixis candidozic.

— *În tricomonaza genitală.*

Forme de administrare:

Drajeuri de 100 mg substanță activă. La adulți, se administrează 3 drajeuri/zi, timp de 10 zile, în medie. La copii: de 2—3 ori/zi cîte 1/2 drajeu.

Cremă 2%, în tuburi de 50 g. Se folosește în aplicații locale pe leziunile cutaneomucoase, de 2 ori/zi. În candidozele vaginale, se poate introduce cu ajutorul unui aplicator. În concentrație de 1%, pentru uz oftalmologic.

Suspensie 2,5%, folosită mai ales în candidozele bucale.

Pudră, ca tratament adjuvant în unele intertrigo-uri.

Ovule vaginale, conținînd 25 mg substanță activă. Se vor introduce seara, timp de 20 de zile.

Scanned with OKEN Scanner

Toleranța este foarte bună.

Produse comerciale: Pimafucin, Pimafucort (conține și un cortizonic).

AMPHOTERICIN B

Antibiotic antifungic polien izolat în anul 1955 din *Streptomyces nodosus.*

Formula chimică: $C_{46}H_{73}NO_{20}$.

Acțiune fungistatică și fungicidă față de *Candida* și de agenții unor micoze profunde.

Indicații: *candidoze* (septicemii, endocardite, meningite, localizări pulmonare, renale, granuloame candidozice); *aspergiloze; criptococcoze* (necesită un tratament de cel puțin 6 luni); *histoplasmoză* (tratament 4—6 luni, pînă la o doză totală de 4—6 g); *blastomicoză* nord- și sud-americană; *coccidioidomicoză* (necesită o doză totală de 4—6 g); *mucormicoze; cladosporioză* (administrare intrarahidiană, alături de intervenție neurochirurgicală); *micetoame fungice.*

Forme de administrare:

Pomadă: în candidoze cutaneomucoase (intertrigo, perleș, onixis-perionixis candidozic, vulvite, anite, balanite).

Comprimate ginecologice: 2 comprimate introduse intravaginal seara la culcare, timp de 15 zile consecutiv. Nu se întrerupe tratamentul în timpul ciclului menstrual.

Suspensie (100 mg Amphotericin B/ml): în candidoze bucale sau intestinale. La adult, se administrează 1,5—2 g (3—4 linguriță de cafea) în 24 de ore, de preferință în afara meselor, timp de 15—21 zile. La sugar, 50—100 mg/kilocorp/24 de ore (1/2—1 linguriță de cafea la 5 kg greutate, în 24 de ore).

Suspensia poate fi folosită și pentru badijonarea mucoaselor de 3—4 ori/zi.

Soluție injectabilă intravenos: 10 mg pudră=5 mg Amphotericin B pură; se dizolvă în momentul utilizării în 10 ml ser glucozat 5%; se agită puternic. Se completează pînă la 500 ml cu ser glucozat 5%, obținîndu-se o soluție injectabilă 1/10 000 (0,1 mg/ml). pH-ul trebuie să fie peste 4,2, iar soluția să fie galbenă, clară, limpede, manipulată cu riguroasă asepsie. Nu se va dilua cu ser fiziologic sau apă distilată, căci precipită substanța. Soluția se va feri de lumină.

Administrarea se va face lent, în 8—10 ore, numai în mediu spitalicesc. *Dozele* progresive se încep cu 0,1—0,2 mg/kilocorp în 500 ml ser glucozat 5%, apoi se continuă la următoare cu 0,3 — 0,4 — 0,5 mg/kilocorp, pînă la 1 mg/kilocorp. În caz de intoleranță, se repetă doza precedentă sau chiar se diminuează, înainte de a se trece la doza următoare.

Intervalul dintre perfuzii va fi la început de 24 de ore, iar de la a 3-a sau a 4-a perfuzie de 48 de ore (datorită persistenței Amphotericinei B și eliminării sale lente).

În caz de întrerupere a tratamentului mai mult de 7 zile, reluarea acestuia se va face tot cu doze progresive 0,2—0,3 mg/kilocorp, crescîndu-se pînă la 1 mg/kilocorp.

Scanned with OKEN Scanner

Durata tratamentului depinde de tipul și gravitatea bolii. O ameliorare mai importantă nu survine decît după 4—8 săptămîni de tratament. Sînt necesare, deseori, 60—80 de perfuzii.

Injectarea se mai poate face: *intrarahidian, intrapleural, intraarticular.* Se pot face *infiltrații locale* intralezionale (0,5 mg/ml soluție procainã 2%). Doze de 15—25 mg se pot injecta local, în aceeași infiltrație (3—5 ml soluție). Se fac 4 infiltrații pe săptămînă.

Soluție pentru administrare sub formă de aerosoli: pudra se dizolvă în ser glucozat 5%; la început, se administrează 0,5 mg/ml/ședință, apoi se crește treptat, nedepășind 5 mg/ml/ședință. Aerosolii se administrează inițial la 2 zile, apoi zilnic sau chiar de două ori pe zi.

Soluție pentru instilații în oftalmologie, cu 2,5—10 mg/ml ser glucozat 5%; instilația se va repta la 2 ore.

Efecte secundare: nefropatii, degenerescență acută a ficatului, vertije, convulsii, erupții maculopapuloase, purpurice, anemii, trombocitopenii, frisoane, febră, cefalee, stare de rău, anorexie, greață, vărsături, diaree, dureri abdominale, excepțional melenă.

Pentru prevenirea efectelor secundare se pot administra:

— *Aspirină* (1—2 g) cu o oră înaintea perfuziei.

— *Antihistaminice,* injectate cu o jumătate de oră înaintea perfuziei.

— *Clorpromazină,* mai ales în tulburările digestive importante.

— *Hemisuccinat de hidrocortizon* (25 mg), introdus în tubul de perfuzie.

Prezentare: a) flacoane cu *pudră* de Amphotericin B, conținînd 50 mg principiu activ, care se păstrează la frigider neexpuse la lumină. Din acestea se prepară:

— O *soluție,* gata de a fi perfuzată (0,1 mg/ml); nu se păstrează mai mult de 24 de ore la frigider.

— O soluție de 5 mg/ml, care se poate păstra timp de 24 de ore la temperatura comerei și întuneric sau o săptămînă la frigider.

b) Tuburi cu 30 g *pomadă,* 1 g pomadă conținînd 30 mg Amphotericin B.

c) Cutii cu 12 *comprimate ginecologice,* fiecare comprimat conținînd 50 mg substanță activă.

d) Flacoane cu 40 ml *suspensie,* 1 ml suspensie conținînd 100 mg Amphotericin B.

Produs comercial: Fungisone „Squibb".

TOLNAFTAT

Antimicotic antidermatofitic de uz local.

Formula chimică: 0-2-naphtyl m, N-dimethyl thiocarbanilate.

Acțiune favorabilă în afecțiunile cutanate determinate de dermatofiți și în *pityriasis versicolor.*

Nu este eficace în candidoze.

Doza minimă inhibitoare este de 1—2 μg/ml pentru principalii dermatofiți *(T. rubrum, T. mentagrophytes).*

Scanned with OKEN Scanner

Toleranţa este foarte bună. Toxicitatea este foarte redusă.

Indicaţii: *tinea pedis; tinea cruris; tinea corporis; pityriasis versicolor.*

Forme de prezentare: *soluţie 1% în polietilenglicol; cremă 1%; pudră.*

Aplicarea se face de 2—3 ori/zi cu bune rezultate.

Produse comerciale: Tonoftal, Tinactin, Tinaderm.

CLOTRIMAZOL
(BAY B 5 097 — CANESTEN)

Antimicotic andidermatofitic şi anticandidozic, sintetizat în anul 1967 între 600 de derivaţi de trietilimidazol.

Formula chimică: bis-fenil-(2-clorfenil-1-imidazolil)-metan.

Proprietăţi: substanţă cristalină incoloră, puţin solubilă în apă, solubilă în acetonă, cloroform şi în alţi solvenţi lipidici.

Acţiune antimicotică faţă de dermatofiţi, *Candida*, precum şi faţă de agentul *pityriasis*-ului *versicolor*. De asemenea, faţă de unii agenţi ai micozelor profunde: *Histoplasma capsulatum, Coccidioides immitis, Sporothrichum schenckii, Cryptococcus neoformans.*

Dozele minime inhibitoare, *in vitro*, sînt între 1 şi 4 μg/ml. În concentraţii pînă la 10 μg/ml are acţiune fungistatică, iar la peste 10 μg/ml este parţial fungicid.

Administrat pe cale generală, se absoarbe la nivelul stomacului şi mai ales al duodenului, în proporţie de 30—50%. Niveluri hematice maxime se ating la 4—5 ore de la administrare. Durata medie a substanţei biologic active este de 3—5 ore.

Excreţia se face prin rinichi şi bilă.

Indicaţii: *dermatofiţii (tinea pedis, tinea cruris, tinea corporis); eritrasma; pityriasis versicolor; candidoze cutaneomucoase, septicemii candidozice; unele micoze profunde:* histoplasmoză, coccidioidoză, sporotricoză, criptococcoză, aspergiloză.

Nu se obţin rezultate în micozele pielii capului.

Forme de prezentare: *cremă 1% în tuburi de 20 g; loţiune 1% în polietilenglicol* 400 (flacoane de 20 ml); *tablete; tablete vaginale* de 100 mg (în ambalaje de 6 tablete).

Mod de administrare:

Crema şi *loţiunea* se aplică de 2—3 ori/zi, timp de 4—6 săptămîni.

Tabletele se administrează pe cale generală: 60 mg/kilocorp/zi, divizate în 3—4 doze zilnice.

Tabletele vaginale se introduc seara, ca în alte tratamente similare, 6 zile consecutiv (uneori sînt necesare 12 zile).

Toleranţa este bună. Administrarea prelungită pe cale generală nu conduce la tulburări ale funcţiilor ficatului sau rinichilor. Nu se constată reacţii locale sau generale; rareori se produc oarecari tulburări intestinale, mai reduse dacă produsul este administrat sub forma de capsule, care se dizolvă în intestinul subţire.

Produsul comercial: Canesten.

Scanned with OKEN Scanner

5-FLUOROCITOZINA (5-FC)

Este o fluoropirimidină activă față de *Candida* și agenții unor micoze profunde. A fost pusă la punct în Franța, în anul 1963.

Formula chimică: amino-4 fluoro-5-oxo-2-dihidro-1,2 pirimidină.

Este o substanță albă, cristalină, inodoră, cu slabă solubilitate în apă (1,5% la 25°).

Mod de acțiune: numai asupra ciupercilor capabile de a absorbi molecula de fluorocitozină și de a o dezamina, adică de a o transforma în 5-fluorouracil. Se ajunge la un acid fluororibonucleic, care își exercită efectul asupra unei enzime a ciupercii. Produsul se comportă ca un antimetabolit în sînul protoplasmei unor agenți fungici.

5-Fluorocitozina nu este metabolizată de om. Produsul este regăsit nemodificat în sînge, L.C.R. și urină.

Acțiunea fungistatică asupra *Candidei albicans* se exercită la o concentrație minimă inhibitoare de 0,04 µg/ml. La o concentrație de 1,95 µg/ml, este fungistatică față de 90% din tulpinile de *Candida albicans*. În concentrații de peste 15 µg/ml, are o acțiune *fungicidă*.

În serul uman, pătrunderea 5-FC se face repede, păstrînd un nivel terapeutic eficace 6 ore. Eliminarea la jumătate se face la 30 de minute la șoarece, dar numai în 5—8 ore la om.

Pătrunderea în L.C.R. și în lichidul peritoneal la om este rapidă, aceasta explicînd rezultatele foarte bune obținute în localizările meningiene și peritoneale.

Forma de prezentare a produsului. Mod de administrare:

Tablete de 500 mg: administrarea *per os* se face în doze de 100—150 și chiar 200 mg/kilocorp/zi, timp de 10—12 săptămîni. La adult, se pot administra 10—15 g/zi (20—30 de tablete).

Se vor administra de la început doze mari, pentru a preîntîmpina instalarea unei rezistențe.

La nou-născuți, copii mici, precum și la persoane comatoase sau care nu pot înghiți, comprimatele sfărîmate pot fi administrate prin sondă nazogastrică.

Pomada 10%, pentru tratament local: de aplicat de 2 ori/zi.

Indicații: — *Candidoze cutaneomucoase* superficiale: aplicarea de unguent.

— *Candidoze viscerale* (tratament pe cale generală):

- *pulmonare* — 100 mg/kilocorp/zi, timp de 30—60 zile;
- *digestive, urinare* — 100 mg/kilocorp/zi, timp de 15—30 de zile.

— *Septicemii candidozice, endocardite* — 200 mg/kilocorp/zi, timp de 20—120 de zile.

— *Granulomul candidozic* — tratament general timp de 4—6 luni și tratament local.

— *Criptococoze* — doze ridicate, timp de 2—4 luni.

— *Aspergiloze* — 150—200 mg/kilocorp/zi, timp de 2—6 luni.

— *Cromoblastomicoze* — 100 mg/kilocorp/zi, timp de 3 luni.

Toleranța este în general bună, permițînd tratamente de lungă durată, produsul fiind lipsit de toxicitate. Se pot întîlni, totuși, unele *efecte*

Scanned with OKEN Scanner

secundare: erupţii cutanate, tulburări digestive (diaree, vărsături, anorexie, gastralgii), modificări hematologice (leucopenie, trombopenii, anemie), modificări ale funcţiilor hepatice. În insuficienţa renală, este necesară o reducere a dozei administrate, deoarece se produc fenomene de acumulare.

Rezistenţa faţă de medicament se poate dezvolta la unele tulpini. De aceea, pe parcursul tratamentului, agentul fungic izolat trebuie testat din nou, pentru a se urmări dacă nu s-a instalat o rezistenţă faţă de acest produs.

Produse comerciale: Ancotyl.

MICONAZOLE

Antibiotic antifungic cu spectru larg, avînd şi un efect antibacterian, eficient *in vitro* faţă de dermatofiţi, *Candida* şi bacterii grampozitive.

Formula chimică 1-(2,4-Diclor-B-(2,4-diclorbenzol-oxil)-fenetil)-imidazol-nitrat.

Acţiunea împotriva dermatofiţilor şi *Candidei* se poate obţine cu concentraţia minimă inhibitoare între 0,1 şi 10 g/ml. Acţionează, de asemenea, asupra unor mucegaiuri, unele actinomicete, bacterii grampozitive.

Forma de prezentare: *cremă 2%; soluţie 1—2%.*

Mod de administrare: — Aplicaţii locale ale cremei de piele, mucoase, unghii, periunghiale, de 2 ori/zi.

— Badijonări cu soluţie, pe aceleaşi zone.

— În leziunile unghiale şi periunghiale, *pansamente ocluzive* cu cremă 2%.

— În vulvovaginitele candidozice, crema este introdusă în vagin de 2 ori/zi cîte 5 g cu ajutorul unui aplicator vaginal. Două tuburi de cremă ajung pentru aproximativ 2 săptămîni de tratament, în care se obţine, de obicei, vindecarea.

Indicaţii: — Dermatofiţii *(tinea pedis, tinea cruris, tinea corporis).*

— Candidoze cutaneomucoase (intertrigo, perleş, balanite, vulvovaginite, onixis-perionixis).

— *Pityriasis versicolor.*

Durata tratamentului: — În leziunile cutanate plantare, inghinale sau de pe pielea glabră — în medie 3 săptămîni.

— În leziunile unghiale — în medie 8 luni.

— În vulvovaginite — 2—4 săptămîni.

— În otomicoze — 2 săptămîni.

— În *pityriasis versicolor* — în medie 1 lună.

Toleranţa este foarte bună. Nu se observă reacţii adverse.

Produse comerciale: Miconazole, Daktacort, Daktarin, Epi Monistat, Econazol.

Scanned with OKEN Scanner

Scanned with OKEN Scanner

BIBLIOGRAFIE

Ajello L. — Present Day Concepts of the Dermatophytes. *Mycopathologia (Den (Haag)*, 1962, *17*, 4, 315—334.

Ajello L. — A Taxonomic Review of the Dermatophytes and Related Species, *Sabouraudia* 1968, *6*, 2, 147—159.

Ajello L. — Coccidioidomycosis and Histoplasmosis. A Review of Their Epidemiology and Geographical Distribution, *Mycopathologia (Den Haag)*, 1971, *45*, 3—4, 221—230.

Ajello L. — Soil as Natural Reservoir for Human Pathogenic Fungi, *Science*, 1956, *123*, 3 203, 876—879.

Alban J. — Tolnaftate in Superficial Fundus Infections, *Amer. J. Dis. Child.*, 1965, *110*, 6, 624—627.

Alteraş I., Cojocaru I. — Metodele laboratorului clinic (cap. „Micologie"), Edit. medicală, Bucureşti, 1964, p. 871—918.

Alteraş I., Cojocaru I. — Sur l'état actuel des dermatophytes en Roumanie, *Mycopathologia (Den Haag)*, 1968, *35*, 1, 17—26.

Alteraş I., Cojocaru I. — A Short Review on Tinea Pedis by Dermatophytes, *Mykosen*, 1973, *7*, 229—237.

Alteraş I., Cojocaru I. — Microsporum Species in Tinea pedis, *Sabouraudia*, 1971, *9*, 2, 126—128.

Alteraş I., Cojocaru I. — Unele aspecte epidemiologice în legătură cu incidenţa nebănuită a epidermofiţiei picioarelor, *Derm.-Vener. (Buc.)*, 1965, 2, 143—155.

Alteraş I., Cojocaru I., Honţaru M. — Infecţiile micotice profesionale în bazine de înot şi băi publice, *Derm.-Vener. (Buc.)*, 1967, 5, 409—414.

Alteraş I., Cojocaru I. — Generalized Candidiasis Associated with Addison's Disease, *Mykosen*, 1969, *9*, 575—577.

Alteraş I., Cojocaru I. — Consideraţiuni asupra micozelor cu *Candida*, *Derm.-Vener. (Buc.)*, 1968, 1, 41—46.

Alteraş I., Cojocaru I., Wolkonsky Al. — Cu privire la tratamentul în *pityriasisul versicolor*, *Derm.-Vener. (Buc.)*, 1966, 6, 517—520.

Alteraş I., Cojocaru I. — Tratamentul dermatomicozelor cu preparate noi de Griseofulvină, *Derm.-Vener. (Buc.)*, 1963, 2, 157—160.

Alteraş I., Cojocaru I. — Aperçu critique sur l'action antifungique de la Pimaricine, *Mykosen*, 1969, 2, 139—149.

Alteraş I., Cojocaru I., Wolkonsky Al., Dulămiţă L. — Rezultate promiţătoare ale tratamentului cu Fenosept în unele micoze superficiale, *Derm.-Vener. (Buc.)*, 1970, 3, 223—228.

Alteraş I., Cojocaru I., Honţaru M., Dumitriu E., Medeşan F. — Produsul românesc Stamicin în tratamentul *muguet*-ului la nou-născut, *Prod. farm.*, 1965, 4, 39—42.

Andriasyan G. — Treatment of Mycoses of the Foot, *Vestn. Derm. Vener.*, 1968, 1, 49—52.

Anghelescu M., Pantea O. — Concepţii şi metode terapeutice actuale în dermatologie, *Derm.-Vener. (Buc.)*, 1966, 1, 55—60.
Antonescu St., Stănicioiu Gh. — Consideraţii asupra tratamentului actual al actinomicozei, *Derm.-Vener. (Buc.)*, 1965, 3, 237—244.
Antonescu St. — Consideraţii asupra eritemului micotic infantil, *Derm.-Vener. (Buc.)*, 1965, 4, 343—348.
Arievich A., Stepanishceva Z., Minsker O., Suteeva T., Agarunova I. — Problemî glubokih mikozov, Moscova, 1969.
Arievich A. — Clinical Features, Diagnostic, Treatment and Prevention of Mycoses of the Foot, *Vestn. Derm. Vener.*, 1962, 12, 45—51.
Arievich A., Shetsiruli L. — Pathology of Nails, Metnuiereva, Tbilisi, 1976.
Avram A. — Micetoamele în România, Edit. Acad. R.P.R., Bucureşti, 1961.
Avram A., Cojocaru I., Dulămiţă L. — Le pied de Madura a Monosporium apiospermum, *Dermatologica (Basel)*, 1968, *136*, 3, 176—188.
Avram A., Porojan I., Cojocaru I. — Trois nouveaux cas roumains de pied de Madura, *Dermatologica (Basel)*, 1968, *136*, 311—320.
Bădănoiu Al., Cojocaru I. — Observaţii privind comportarea reacţiilor de hemaglutinare pasivă şi de fixare a complementului cu antigen parazitar glucidolipidic în cursul unor micoze cutanate, Comunicare la Simpozionul internaţional de micologie, Bucureşti, 1973.
Badillet G. — Les dermatophytes, Varia, Paris.
Balabanoff V. — Der professionelle Charakter mancher Dermatomykosen, *Berufsdermatosen*, 1958, *6*, 1, 18—31.
Balabanoff V., Kasarov L. — On the Morphology of *T. quinckeanum*, *Mycopathologia (Den Haag)*, 1963, *21*, 2, 119—128.
Balogh N. — The Morphology of *Nocardia minutissima*, *Bőrgyógy. vener. Szle.*, 1965, *41*, 1, 38—42.
Balotă Vl. — Contribuţii la studiul florei levuriforme endogene intestinale, Teză de doctorat, Bucureşti, 1972.
Barusla J., Angulo-Ortega A. — Aspergilom pulmonar, *Mycopathologia (Den Haag)*, 1961, 15, 408—422..
Basset A., Basset M. — Epidemiologie des teignes, *Derm. intern.*, 1966, 5, 3, 167—173.
Bazîka A., Antoniev A. — On the Problem of Occupational Mycoses, *Vestn. Derm. Vener.*, 1973, 3, 23—29.
Blank F. — Human Favus in Quebec, *Dermatologica (Basel)*, 1962, *125*, 369—381.
Blank H., Roth F. — The Treatment of Dermatomycoses with Orally Administred Griseofulvin, *Arch. Derm. Syph. (Chic.)*, 1959, *79*, 259.
Bologa E., Gavruş R., Kery A. — Tricofiţie diseminată prin *T. verrucosum* la copil, *Derm.-Vener. (Buc.)*, 1965, 2, 173—176.
Bolsakova G., Stepanishceva Z. — On Mycetoma — Madura Foot, *Vestn. Derm. Vener.*, 1960, 3, 40—44.
Böhme H. — *Trichophyton equinum*, morphologische und biochemische Untersuchungen, *Mykosen*, 1967, 6, 231—238.
Borelli D. — La sporotrichose, *Derm. venez.*, 1963, *4*, 1—2, 89—105.
Braun-Falco O., Thianprasit M. — Zur Frage des Granuloma trichophyticum Majocchi, *Derm. Wschr.*, 1962, *145*, 561—576.
Brock J., McComb I. — *Microsporum nanum*, a Cause of Tinea capitis, *Arch. Derm. (Chic.)*, 1961, *84*, 3, 504—505.
Bulla A., Golăescu M., Molan M. — Micozele viscerale, Edit. medicală, Bucureşti, 1964.
Căpuşan I., Sîrbu I., Radu I., Rosenberg A. — Sporotricoză limfatică gomoasă, *Derm.-Vener. (Buc.)*, 1961, 3, 219—224.
Căpuşan I., Maier N. — Variaţii sezoniere în incidenţa tricofiţiilor supurate, *Derm.-Vener. (Buc.)*, 1968, 1, 35—40.
Carrion A., Silva M. — Sporotrichosis, *Arch. Derm. (Chic.)*, 1955, 72, 6, 523—534.
Chmel L., Buchwald J. — Ecology and Transmission of *M. gypseum* from Soil to Man, *Sabouraudia*, 1970, *8*, 149—158.
Chmel L., Buchwald J. — Analyse über das Vorkommen mykotischer durch E. Floccosum hervorgerufener Infektionen der letzten 20 Jahre, *Mykosen*, 1971, 1, 45—49.

Scanned with OKEN Scanner

Drouhet E. — Quelques aspects cliniques et biologiques de l'Histoplasmose, Sem. Hôp. Paris, 1957, 13, 2, 789—793.
Drouhet E. — Aspects mycologique, pathogeniques et therapeutiques des candidoses, Bull. Soc. franc. Derm. Syph., 1960, 67, 638.
Drouhet E. — Étude experimentale d'un nouvel antibiotique antifungiques, la Pimaricine, Bull. Soc. franc. Derm. Syph., 1965, 72, 3, 249—255.
Dumitriu R., Roxin T. — Tratamentul bolilor de piele, Ed. medicală, Bucureşti, 1970.
Dumitriu R., Cojocaru I. — Produsul românesc Buclosamid în tratamentul dermatofitiilor, Prod. farm., 1973, 3, 19—20.
Dvorak L. Otcenarek M. — Geophilic, Zoophilic and Antropophilic Dermatophytes, Mycopathologia (Den Haag), 1964, 23, 4, 294—296.
Evolceanu R., Avram A., Alteraş I., Roxin T. — Dermatomicoze, Ed. medicală, Bucureşti, 1956.
Evolceanu R., Avram A., Alteraş I., Bălaş I. — Candidoze, Ed. medicală, Bucureşti, 1959.
Evolceanu R., Alteraş I., Cojocaru I. — Experienţa noastră în legătură cu natura saprofitică telurică a dermatofitilor, Derm.-Vener. (Buc.), 1960, 4, 335—341.
Evolceanu R., Alteraş I., Cojocaru I. — Dermatomycoses provoquées par les dermatophytes d'origine tellurique. Contaminations directes par le sol, Ann. Derm. Syph., 1964, 91, 2, 127—136.
Evolceanu R., Alteraş I., Cojocaru I. — Sur la presence du T. quinckeanum dans le sol, Mycopathologia (Den Haag), 1961, 4, 359—366.
Evolceanu R., Alteraş I., Cojocaru I. — Considerations sur l'ubiquité du T. terrestre, saprophyte du sol, Mycopathologia (Den Haag), 1962, 1, 33—46.
Evolceanu R., Alteraş I., Cojocaru I. — Considerations sur la présence du T. mentagropgytes dans le sol, Mycopathologia (Den Haag), 1962, 4, 342—350.
...ceanu R., Alteraş I. — Considérations sur la presence du M. Cookei dans le sol roumain. Les proprietes immunobiologiques, Mycopathologia (Den Haag), 1963, ..., 3—4, 333—336.
...eanu R., Alteraş I. — Tinea Capitis by T. gallinae, Vestn. Derm. Vener., 1960, ..., 315.
...ons C. W. — Coccidioidomycosis, Mycologia, 1942, 34, 4, 452—463.
...er F. — Cycloheximid (Actidion)-agar, ein Fortschritt in der Züchtung von Dermatophyten, Dermatologica (Basel), 1956, 113, 2, 65—70.
Fejer E., Olah D., Szathmary S., Szodoray L., Uri J. — Medizinische Mykologie und Pilzkrankheiten, Ed. Acad., Budapesta, 1966.
...inhardt H. — Zur Mykologie des Lungenaspergilloma, Mykosen, 1969, 4, ...81.
... — The Isolations of Dermatophytes from the Floors of Communal Ba... ...laces, J. clin. Path., 1956, 3—4, 374—377.
... Drouhet E. — Techniques en parasitologie et en mycologie, Flammarion, ..., 1972.
... H. — Fortschritte der medizinischen Mykologie, Hautarzt, 1956, 11, 481—487.
Gäta H. — Klinik der Onychomykose, Derm. intern, 1961, 5, 3, 141—144.
Grigoriu D., Grigoriu A. — Contribution à la technique de l'antibiogramme antifungique, Mycopathologia (Den Haag), 1970, 41, 3—4, 373—377.
Grimmer H. — Mykotisches Granulom durch T. terrestre, Mykosen, 1974, 13, 333—338.
Grojdova A., Simina Z., Kochetova L. — Treatament of Fungal Vulvovaginitis in Women, Vestn. Derm. Vener., 1962, 6, 67—69.
Grupper Gh. — Un nouvel antibiotique antifongique, la Pimaricine, Bull. Soc. franc. Derm. Syph., 1965, 72, 3, 253—259.
Herpay Zs., Pintya L. — Onychomykose und andere Dermatomykosen durch M. gypseum, Mykosen, 1965, 8, 177—184.
Hühschmann K., Trapl J., Fragner P. — Zur Problem der Diagnostik und Pathogenese der Kryptokokose, Hautarzt, 1959, 12, 534—539.
Ilea R. — Aspectele florei micotice din oraşul Arad, Derm.-Vener. (Buc.), 1959, 6, 541—548.
Ito K., Kashima R. — Granulomatosis Feature of Dermatomycose, Bull. Pharm. Res. Inst. Osaka, 1960, 24, 16—25.

Nicolau Şt. Gh., Homoriceanu D., Avram A., Alteraş I., Cojocaru I., Grigoriu D — Cîteva metode experimentale de combatere în masă a favusului, microsporiei şi tricofiţiei cu Griseofulvină, în mediul rural, *Derm.-Vener. (Buc.)*, 1962, 2, 97—117.
Nicolau Şt. Gh., Avram A. — Consideraţii preliminare asupra eficacităţii Nystatin-ului în candidozele generalizate, bucale, vaginale şi cutanate. *Derm.-Vener. (Buc.)*, 1957, 2, 156—163.
Nitzulescu V., Filip E., Zilber-Steinbach M. — Asupra agenţilor micotici cauzatori de vulvovaginite, *Derm.-Vener. (Buc.)*, 1965, 2, 122—124.
Otcenasek M., Sich J., Dvorak J. — On the Problem of Laboratory Identification of *Trichophyton rubrum*, *vestn. Derm. Vener.*, 1973, 8, 38—43.
Ozegovič L. — Verbreitung von *Trichophyton tonsurans* Infektionen im endemischen Gebiet in Bosnien, *Mykosen*, 1971, 6 ,279—281.
Păcescu N., Mircescu I., Kalderimis I., Sommer B. — Consideraţii asupra florei micotice din Regiunea Ploieşti, studiate pe 1 413 de tulpine de dermatofiţi, *Derm.-Vener., (Buc.)*, 1964, 1, 29—34.
Papajorgyi M. — *Keratinomyces ajelloi* isolé du sol en Albanie, *Bul. Univ. Tiranes*, 1969, 1, 59—62.
Polemann G. — Zum Nachweis hautpathogener Pilze in der Fussbekleidung., *Dtsch. med. Ersch.*, 1957, *82*, 44, 1 870—1 872.
Prochacki H., Bielunska S., Kopylowa W. — Epidemie de microsporie due au *Microsporum felineum*, *Przegl. derm.*, 1958, *8*, 5, 55.
Rebell G., Taplin D., Blank H. — Dermatophytes, their Recognition and Identification, 1965.
Rieth H. — Zur Systematik der Dermatophyten, *Arch. Derm. Syph., (Chic.)*, 1958, *199*, 2, 134—145.
Rieth H. — Untersuchungen zur Hefediagnostik in der Dermatologie, *Arch. klin. exp. Derm.*, 1958, *207*, 4, 413—430.
Rieth H. — *Candida balanitidis* and *Candida* Discharge Following Prolonged Use of Oral Contraceptives., *Mykosen*, 1967, 4, 151—152.
Rieth H. — Richtlinien für die Behandlung generalilierter Mykosen mit Amphotericin B, *Mykosen*, 1967, 1, 31—32.
Rieth H. — Mykologie im Labor, Bitest Serum Inst., Frankfurt, 1975.
Robinson H. Jr., Yaffe N. — Selenium sulfide in treatment of *Pityriasis Versicolor*, *J. Amer. med. Ass.*, 1956, *162*, 2, 113—114.
Rouchese F. — L'examen du malade à la lumière de Wood, *Ann, Derm. Syph.*, 1957, *84*, 3, 232—238.
Rosman N. — Infections with *T. rubrum*, *Brit. J. Derm.*, 1966, *78*, 4, 208—210.
Sarkany I., Taplin D., Blank H. — The Etiology and Treatment of Erythrasma, *J. invest. Derm.*, 1961, *37*, 4, 283—290.
Scholer H. — Antimykoticum 5-Fluorocytosin, *Mycosen*, 1970, 4, 179—188.
Schönborn Ch., Schuhmann P. — Durch *Epidermophyton floccosum* verursachte Dermatomycosen, *Derm. Mschr.*, 1973, *159*, 690—698.
Segretain G., Drouhet E., Mariat F. — Diagnostique de laboratoire en mycologie médicale. Ed. de la Tourelle, 1964.
Sheklakov N., Berezhnaya, L., Rukavishnikova V., Kemereva M. — Affection of Long Hair with *T. rubrum*, *Vestn. Derm. Vener.*, 1973, 9, 80—83.
Shetsiruli L., Arievich A. — On the Pathogenesis of Generalized Form of Mycosis Caused by *E. rubrum*, *Mycopathologia (Den Haag)* 1968, 35, 2, 184—192.
Stefonovič M., Krstič A., Andjelkovič R. — Dermatomycoses Found in a Serbian Mining and Swelting Plant, *Mykosen*, 1968, 9, 651—654.
Stepanova Z., Luvanova N., Nemkaeva R. — Isolated Lesion of a Nail Plate Due to *Microsporum lanosum*, *Vestn. Derm. Vener*, 1973, 5, 85—87.
Teodorescu St. — Studiul paraziţilor criptogamici în Romînia, Lucrare de docenţă, Bucureşti, 1927.
Teodorescu St., Conu A. — Tratamentul bolilor de piele, Ed. medicală, Bucureşti, 1960.
Thulin H., Osterbys P. — Miconazole in the Treatment of Dermatomycosis *Mycosen*, 1975, 5, 249—253.

Scanned with OKEN Scanner

ELEMENTS OF DERMATO-MYCOLOGY

The work is addressed to specialists in several disciplines — dermatologists, laboratory physicians, paediatricians, gynecologists, specialists for infectious diseases, otorhinolaryngologists — and mirrors the author's personal experience acquired with 15,000 cases investigated within the framework of the Laboratory of Mycology of the Dermato-Venerologic Centre in Bucharest.

The book represents a synthesis of data concerning laboratory technique, clinical and physiopathological aspects, treatment and prophylaxis, taking into account the present-day level of the knowledge in this field.

After a short chapter dealing with „generalities", in which the reader gets in touch with the main problems of dermatomycology, follows an ampler one concerning methods and techniques used in mycological investigation. A special attention was given to the correct scraping of pathological material. Separately one discuss the ways of scraping pathological material from: scales, nails, hairs, exudate, secretions, expectoration, pus, excrements, urine etc.

There are given details regarding the direct mycological examination (microscopical) of each pathological material that can be scraped out. A great attention was given to the different types of hair invasion. One shows in brief the techniques of preparing the culture medium we have used for the isolation of different species of fungic agents.

In the Chapter entitled: „Some agents producing superficial dermatophytoses in Romania and other fungi isolated in our country" a short description is given of each kind of mycotic agent producing dermatomycoses in Romania. For every fungic agent a card was elaborated, synthetically, mentioning among others the year when it have been isolated in our country and by who. For easier identification of the isolated strains it have been mentioned for each one the most suitable culture medium and the possibly selective mediums, some special mediums which are sometimes necessary. One shows the macro- and microscopic aspect of the culture.

The short description of clinical lesions caused with us by each kind of fungic species facilitates the relation between the mycological laboratory diagnosis and the clinical one.

Scanned with OKEN Scanner

On the basis of personal casuistic, there is mentioned the occurrence în Romania of each kind of dermatophyte, giving thus the possibility of a general view concerning the distribution in our country of each mycotic agent.

The illustration with macro- and microscopic images tries to help those who are working in the field of mycological laboratory.

The Chapter referring to the modern antimycotic medical treatment includes synthetic data on the principal antimycotic drugs of general and topical use, introduced in the therapeutics in the last 20 years.

The Chapter dealing with the physiopathology of morbid cutaneous processes produced by cryptogamic agents, elaborated by Assoc. Prof. Dr. Al. Bădănoiu, develops the idea of the dynamic of the interrelations dermatophyte-cutaneous organ and the general reactivation of the whole organism. Besides the bio-invasive features on the cryptogamic parasites one insist upon the role of the „terrain" 's factors as well as upon the general and local factors which favorize the development of the dermatomycoses. There are also mentioned some data concerning the immunology of mycotic cutaneous infectons.

Finally, there are given 178 bibliographical references.

III 49476

Scanned with OKEN Scanner

Redactor de carte: Dr. ALEX. MINCU
Tehnoredactor: ELENA AFILIPOAIE

Bun de tipar: 14. IV. 1979. Formatul: 16/70×100.
Coli de tipar: 10,25. Tiraj: 6 400 ex.+80 ex. S.P.

Tiparul executat sub comanda nr. 424,
la Întreprinderea Poligrafică „Crișana",
Oradea, str. Moscovei nr. 5.
Republica Socialistă România

Scanned with OKEN Scanner